ÜBER DIE TUBERCULOSE DER VORDERARMKNOCHEN.

INAUGURAL-DISSERTATION

ZUR ERLANGUNG DER
MEDIZINISCHEN DOKTORWÜRDE.

VORGELEGT EINER
HOHEN MEDIZINISCHEN FAKULTÄT
DER UNIVERSITÄT
ZU FREIBURG IM BREISGAU

VON

VICTOR ACKERMANN
CAND. MED.
AUS
ST. PETERSBURG.

ACAD.
LUGD BAT.
BIBL.

FREIBURG I. BR.
ERNST A. GÜNTHERSCHE BUCHDRUCKEREI
1911.

Gedruckt mit Genehmigung der medizinischen Fakultät der Universität Freiburg i. B.

Dekan:
Geh. Hofrat Prof. Dr. KRASKE.

Referent:
Geh. Hofrat Prof. Dr. KRASKE.

Meinen teuren Eltern

in Liebe und Dankbarkeit.

Digitized by the Internet Archive
in 2026

https://archive.org/details/IA41545318_0158

Knochentuberculose des Vorderarms.

Einleitung.

Die hauptsächlich in den letzten 3 Jahrzehnten sich immer mehr und mehr entwickelnde Kenntnis der Knochentuberculose, die Ergründung der Natur und des Wesens dieser so sehr verbreiteten und zerstörend wirkenden Form der Tuberculose, sowie die ausgezeichneten diagnostischen Mittel und Operationsmethoden, die uns nunmehr zur Verfügung stehen, haben in neuerer Zeit der chirurgischen Therapie eine bedeutende Rolle zuerteilt. Während früher die Knochentuberculose mit anderen entzündlichen Prozessen im Knochenmark (Osteomyelitis, Lues etc.) leicht zusammengeworfen wurde, gestattet uns die heutige gründliche Kenntnis dieser Krankheit auf Grund der für die Knochentuberculose charakteristischen Lokalisationen am Knochen, vor allem mit Hilfe der Röntgenphotographie und anderer uns zur Verfügung stehender diagnostischer Mittel eine sichere Differenzialdiagnose zu stellen und dementsprechend auch einen bestimmten therapeutischen Weg einzuschlagen.

Unsere heutige Anschauung über die Knochentuberculose verdanken wir vor allem den ausgezeichneten Arbeiten von Fr. König (1884) und F. Krause (1899), die durch ihre langjährigen Erfahrungen und unermüdlichen Forschungen auf dem Gebiete der allgemeinen

Knochentuberculose sich um die Chirurgie in hohem Maasse verdient gemacht haben. Noch mehr vervollkommnet hat sich unsere Kenntnis der Knochentuberculose in letzter Zeit dank den zahlreichen experimentellen Untersuchungen, die speziell dem Kapitel der Aetiologie, der Lokalisation und der Diagnose dieser Krankheit gewidmet wurden. Den grössten Erfolg, den wir neuerdings zu verzeichnen haben, müssen wir der Röntgenphotographie zuschreiben. Das Röntgenbild lässt uns die Lokalisation und den Grad der Ausbreitung des Prozesses am Knochen oder im Knocheninnern erkennen und gibt uns somit die Möglichkeit, eine ganz bestimmte von den zahlreichen uns zur Verfügung stehenden Behandlungsmethoden mit Erfolg durchzuführen. Dank allen diesen gewaltigen Fortschritten auf dem Gebiete der Knochentuberculose ist der Chirurg heute imstande, eine sowohl quoad vitam, als auch quoad restitutionem und funktionem sicherere und bessere Prognose zu stellen.

Knochentuberculose im Allgemeinen.

Die tuberculösen Knochenerkrankungen nehmen entweder primär vom Knochen selbst, durch haematogene Infektion, ihren Ausgang oder, was das seltenere ist, es entsteht eine sekundäre Infektion des Knochens vom Gelenk oder von den den Knochen umgebenden Weichteilen aus. Ihren primären Sitz kann die Erkrankung entweder im Knochenmark haben, wo sie uns dann als sog. tuberculöse Osteomyelitis entgegentritt, oder sie nimmt ihren Ursprung in der spongiösen Knochensubstanz der Röhrenknochenepiphysen, der kurzen und platten Knochen, oder endlich die Erkrankung beginnt an der Oberfläche des

Knochens im Zusammenhang mit dem Periost als tuberculöse Periostitis.

Je nach dem Ursprung der Infektion weist der erkrankte Knochen nun auch ein sehr verschiedenartiges pathologisch-anatomisches Bild auf. Die haematogene Infektion des Knochens hat zur Folge, dass an der Ablagerungsstätte der Tuberkelbazillen im Knochen ein Herd von Granulationsgewebe sich bildet, in dem miliare Tuberkel nachzuweisen sind. Dieses tuberculöse Granulationsgewebe wirkt zerstörend auf das umgebende Knochengewebe, das unter günstigen Bedingungen seinerseits mit der Bildung eines schützenden Granulationswalles antwortet. Weist das tuberculöse Granulationsgewebe keine Neigung zur Verkäsung oder Vereiterung auf und ist der Reiz, den dieses tuberculöse Granulationsgewebe auf das umgebende Knochengewebe ausübt, nur so stark, dass der Knochen mit einer immer weiter schreitenden Wucherung reagieren kann, so kann es sich ergeben, dass die Wucherung vom Knochengewebe aus so stark wird, dass sie das tuberculöse Granulationsgewebe allmählich ganz verdrängt und es „abkapselt". Wir sprechen hier von einer bindegewebigen Ausheilung des tuberculösen Herdes. Dieser geschilderten Form der Knochentuberculose, die von Fr. König als die „trockene, granulierende, zur Vernarbung geneigte Form" bezeichnet worden ist, steht gegenüber die sog. „weiche, zur Verkäsung und Vereiterung führende Form" der Knochentuberculose (König). Hierbei kann es entweder zu einer einfachen Erweichung des Granulationsherdes kommen, und wir erhalten somit eine vollständig abgeschlossene Knochencaverne, die mit Eiter ausgefüllt und mit einer Abscess-

membran ausgekleidet einen sog. tuberculösen Knochenabscess darstellt; die Wandung der Knochenhöhle kann hierbei durch reaktive Sklerose verdichtet und sehr hart sein, sodass sich die Abscessmembran leicht und vollständig mit dem scharfen Löffel entfernen lässt, oder es kann zu einer mehr oder weniger ausgedehnten Verkäsung der den Abscess umschliessenden Knochenschicht kommen. In anderen Fällen wiederum wirkt das tuberculöse Granulationsgewebe durch seinen raschen Zerfall auf das umgebende Knochengewebe so sehr zerstörend ein, dass letzteres keine Zeit mehr hat mit einem schützenden Granulationswall, wie es bei der trockenen Granulationstuberculose der Fall ist, zu reagieren, und es kommt nun zur Entwicklung eines grösseren, fortwährend zur Infektion der Nachbargebiete tendierenden tuberculösen Erweichungsherdes. Der ganze Granulationsherd verwandelt sich hier in eine schmierige, käsige, bröckelige, selbst puriforme Masse. Im Gegensatz zur trockenen granulierenden Form ist die weiche, zur Verkäsung und Vereiterung führende Form der Knochentuberculose zur lokalen Ausbreitung viel mehr geeignet. Auch geht sie häufig, bei Kindern fast immer, mit Sequesterbildung einher, wenn infolge der rasch vor sich gehenden Verkäsung der Schwund des Knochens im Bereiche des Granulationsherdes ausbleibt. Das käsig infiltrierte Knochengewebe verfällt dann der Nekrose und die abgestorbene Partie wird „durch demarkierende Entzündung und durch weiterfressende Granulationen“ (Lexer) vom Gesunden abgelöst. Der so entstandene käsige Sequester erreicht höchstens die Grösse eines Taubeneis und füllt, je nach der Ausbreitung des zerstörenden Prozesses im Knochen, mehr oder weniger

die Knochenhöhle aus. Bei rasch vor sich gehendem Zerfall im Knochen, wo es zur Bildung grösserer Knochenhöhlen kommt, treffen wir in einer ausgedehnten Höhle einen kleinen Sequester an, der hier entweder frei liegt, oder von Eiter umgeben ist. Die Epiphysenherde der langen Röhrenknochen und die daraus entstehenden Sequester zeigen häufig eine deutliche Keilform, auf die König zuerst hingewiesen hat. Die Spitze des Keiles ist hierbei dem Schaft, die Basis dem Gelenkknorpel zugewandt. „Diese Keilform entsteht durch Embolie derjenigen Epiphysengefässe, welche sich gegen den Gelenkknorpel verzweigen“ (Lexer). An den platten Knochen, sowie auch an den kurzen Knochen kommen diese infarktförmigen Herde selten vor.

Ein wesentlich anderes anatomisches Bild liefert uns die Form der Knochentuberculose, die meist sekundär durch Infektion vom Gelenk oder Periost aus sich entwickelt. Sie kommt viel seltener vor, als die oben beschriebenen Formen der Knochentuberculose und tritt in 0,23% (Bruns) aller Fälle von Knochen- und Gelenktuberculose der Extremitäten auf, ein Beweis, für die Seltenheit der Affektion. Es handelt sich hier um die sog. „infiltrierende progressive Form“ der Knochentuberculose (König), die sich dadurch auszeichnet, dass ausgedehnte Knochenstrecken ganz diffus befallen werden. Sie ist auch durch das Fehlen einer eigentlichen Grenzschicht, sowie durch ein schnelles ununterbrochenes Fortschreiten des tuberculösen Processes im Mark mit rasch nachfolgender Verkäsung charakterisiert. Bei dieser Form wird fortschreitend ein grösserer Knochenabschnitt oder sogar ein ganzer Röhrenknochen (die Spongiosa ebenso

wie das Knochenmark und die Kortikalis) befallen. Hierbei kommt es in der Markhöhle zur Bildung von kleineren und grösseren Eiterherden. Schliesslich sei noch einer sehr seltenen Form der Knochentuberculose Erwähnung getan, die zuerst König am Humerus beobachtet hat und die er wegen des undurchsichtigen fleischartigen Aussehens des Marks als Caries carnosa bezeichnet hat. Neben dem fleischartigen roten Aussehen weist das Mark eine weiche Konsistenz auf und ist von jungem Bindegewebe und Tuberkeln durchsetzt. Die Kortikalis ist meist durch ihre auffallende Dünnheit charakterisiert. Diese seltene Form der Knochentuberculose geht von der Synovia aus, und kann sich bis in den Schaft des Röhrenknochens hinein ausdehnen.

Aus den obigen Betrachtungen ersehen wir nun, dass die vier von mir angeführten Formen der Knochentuberculose in pathologisch-anatomischer Beziehung sich streng von einander unterscheiden. Auf dem Durchschnitt sind die einzelnen Formen schon makroskopisch leicht zu erkennen und werden sie daher einem geübten Pathologen bei der Stellung der Diagnose wohl kaum welche Schwierigkeiten bereiten können. Besonders deutlich treten auf der Schnittfläche die käsigen und keilförmigen Sequester hervor, die sich von dem umgebenden gesunden Knochen durch ihre meist weissliche Farbe und durch ihre bald trocken-käsige, bald mehr eiterige Schnittfläche abheben. Die ungleiche Genese der käsigen und keilförmigen Sequester hat zur Folge, dass sie auch einen verschiedenen klinischen Verlauf bedingen, da sie auf die weitere Ausbreitung und den Verlauf des Prozesses in verschiedener Weise einwirken können. Während der käsige Sequester

auf das umgebende Knochengewebe keinen oder sehr geringen Reiz ausübt, und meist latent verläuft, kann der keilförmige Sequester eher eine Entzündung und Eiterung des umgebenden Gewebes hervorrufen.

Ebenso ist auch der Sitz der tuberculösen Herderkrankung im Knochen für den weiteren Verlauf des Prozesses von grosser Bedeutung. Bei Herden in der Kortikalis kommt es meist zur Periostitis ossificans, die vor allem die kurzen Röhrenknochen bevorzugt und die in Form der Spina ventosa dem betreffenden Knochen ein dem „Windhorn" ähnliches Aussehen verleiht. Hierbei wird die Kortikalis durch die zerstörende Wirkung des verkäsenden tuberculösen Granulationsgewebes von innen zum Zerfall gebracht, gleichzeitig aber von aussen durch eine ossifizierende Periostitis wieder ersetzt. Geht der Zerfall von innen aus so rasch vor sich, dass das wuchernde Periost keine Zeit mehr hat, den Verlust von aussen her zu ersetzen, so kommt es zur Fistelbildung und der Herd bricht schliesslich nach aussen durch. Wir erhalten dann einen intramuskulären oder subcutanen Abscess. Anders ist der Verlauf der tuberculösen Herderkrankungen, die in der Epiphyse der langen Röhrenknochen ihren Sitz haben. Unter günstigen Bedingungen, wenn wir es hier mit einem zur Vernarbung neigenden Granulationsherd zu tun haben, bleibt der Herd vollständig abgeschlossen und kommt es mit der Zeit zur bindegewebigen Ausheilung, wie es schon früher erwähnt wurde. Liegt aber eine zur Verkäsung und Vereiterung führende Form vor, so ist ein derartiger Herd zur lokalen Ausbreitung viel mehr geeignet, welcher Umstand schliesslich den Durchbruch, der meist ins benachbarte Gelenk erfolgt, zur Folge

hat. In selteneren Fällen kommt es jedoch auch zum sog. extraartikulären Durchbruch, der durch die günstige Lage der Kapselinsertion und des Knochenkerns (König) besonders an den Epiphysen der Tibia, des Olecranon und des oberen Humerusendes bedingt wird. Krause berichtet von einigen Fällen von extraartikulärem Durchbruch auch am Hüftgelenk, welcher Vorgang hier jedoch in der Regel schwer zu Stande kommt. Im Allgemeinen gilt die Regel, dass ein tuberculöser Herd, je näher er dem Gelenkknorpel anliegt, eher ins Gelenk durchbrechen und somit eine Gelenktuberculose hervorrufen kann, als die Herderkrankungen des Schaftes von Röhrenknochen, die selten eine Gelenkaffektion erzeugen, sondern eher eine Tendenz zum Durchbruch in die benachbarten Weichteile zeigen. Die Diagnose der Lokalisation eines tuberculösen Knochenherdes ist also für den weiteren Verlauf des Prozesses von sehr grosser Bedeutung, da sie uns auf eine grössere oder geringere Möglichkeit der Mitbeteiligung des benachbarten Gelenks schliessen lässt und uns somit die Prognosenstellung und die Wahl einer bestimmten Operationsmethode erleichtert.

Die Lokalisation der Herde ist an den einzelnen Knochen eine für die Knochentuberculose sehr charakteristische. Während an den langen Röhrenknochen hauptsächlich, bei Erwachsenen fast immer, die Epiphysen bevorzugt werden, werden die kurzen Knochenröhren vor allem an der Diaphyse von der Tuberculose befallen. Die Tuberculose des Schaftes langer Röhrenknochen ist sehr selten. Nach König ist eine ausgedehnte Tuberculose im Mark eines Röhrenknochens so ausserordentlich selten, dass man viele hundert Erkrankungen der Spongiosa be-

obachten kann, ehe man auch nur eine am Schaft oder im Markzylinder zu sehen bekommt Ausgedehnte primäre tuberculöse Erkrankungen in der Diaphyse langer Röhrenknochen kommen mit wenigen Ausnahmen überhaupt nur im frühesten Kindesalter, etwa bis zum 4. Jahre hin, vor. Hier treffen wir sie dann und wann in der Diaphyse des Radius, der Ulna und der Fibula an, während die primäre Schafttuberculose des Humerus, des Femur und der Tibia schon zu den grössten Seltenheiten gehört (Krause). Häufig lokalisiert sich die Tuberculose bei Kindern in der Diaphyse kurzer Röhrenknochen. Die primäre Schafttuberculose langer Röhrenknochen macht nach der von Bruns aufgestellten Statistik 0,05% aller Fälle von Knochen- und Gelenktuberculose an den Extremitäten aus. Häufiger wird der Schaft erst sekundär infiziert und zwar bei der infiltrierenden progressiven Form und bei der Caries carnosa vom Gelenk aus.

Der eigentümliche Umstand, dass die tuberculösen Herde ganz bestimmte Stellen am Knochen bevorzugen, dass auch die Lokalisation am Knochen mit dem zunehmenden Alter wechselt, dass schliesslich die einzelnen Knochenabschnitte am Skelettsystem in verschieden hohem Alter eine verschieden hohe Disposition zur Infektion aufweisen, ist uns nun heute dank den ausgezeichneten experimentellen Untersuchungen, die Lexer an zahlreichen Knochenpräparaten mittelst Injektion der Knochengefässe mit Quecksilberterpentin mit grossem Erfolg angestellt hat, verständlich geworden. Schon König und Krause haben darauf hingewiesen, dass die Prädilektionsstelle der tuberculösen Herderkrankungen an den Epiphysen langer Röhrenknochen mit dem hier vorhandenen stärksten

Wachstum und stärksten Zufuhr von Ernährungsstoffen infolge der ausserordentlich reichen Blutversorgung der Spongiosa in Zusammenhang gebracht werden muss. Lexers Verdienst ist es jedoch, den Beweis geliefert zu haben, dass die verschiedene Lokalisation der tuberculösen Herderkrankung an den einzelnen Knochen, sowie die mit dem zunehmenden Alter wechselnde Disposition der einzelnen Knochen zur tuberculösen Infektion vornehmlich durch den in den einzelnen Knochen und Altersperioden verschieden gestalteten Bau des Knochengefässsystems bedingt wird. Wir werden nun verstehen können, warum die Knochentuberculose vor allem das frühe Kindesalter bevorzugt, wenn wir uns Lexers Ansicht zuneigen und das Knochengefässsystem dafür verantwortlich machen. Der ausserordentliche Gefässreichtum des jugendlichen Knochens verleiht ihm also die hohe Disposition zur Infektion. Durch Injektion der Knochenarterien mit Quecksilberterpentinverreibung erhielt Lexer ausgezeichnete Röntgenbilder, die uns sehr schön die feinsten Gefässverzweigungen im Knochen und hiermit auch die am reichlichsten mit Blut versorgten Gegenden des Knocheninnern sichtbar machen. Während der jugendliche Knochen, der durch seinen Reichtum an kräftigen, vielverzweigten Gefässen, die überall nach den Stellen der Wachstumsvorgänge streben, ausgezeichnet ist, sowohl in der Epiphyse, als auch, wenn auch seltener, in der Diaphyse tuberculös erkranken kann, werden beim erwachsenen Knochen stets mit Ausnahme von sehr seltenen Fällen die Epiphysen bevorzugt, was seine Erklärung darin findet, dass „der erwachsene Knochen nur feine und verhältnismässig spärliche Gefässverzweigungen hat, von welchen nur die der

Epiphysengegenden stark hervortreten“ (Lexer). Die Bevorzugung der Diaphysen kurzer Röhrenknochen erklärt sich ebenfalls aus der schnellen Verästelung ihrer verhältnissmässig kräftigen Nutritia. Ebenso ist die Lokalisation der tuberculösen Herde an Hand- und Fusswurzelknochen, an Wirbel- und anderen Knochen von der verschieden starken Gefässverzweigung und Blutversorgung abhängig.

Bei der Besprechung des Kapitels über die für die Knochentuberculose so sehr charakteristische Lokalisation der tuberculösen Herde taucht nun die interessante Frage auf, wie denn ein Herd im Knochen entsteht und was als die Ursache für die Entstehung angesehen werden muss. Die Lösung dieser beiden Fragen, Genese und Aetiologie der tuberculösen Herderkrankungen, ist ebenfalls der Hauptzweck zahlreicher experimenteller Untersuchungen gewesen. König wies als Erster darauf hin, dass die keilförmigen Herde ihre Entstehung der Embolie einer Knochenarterie in der Epiphyse verdanken. Krause unterschied schon zwei Wege, auf denen die tuberculösen Herde entstehen: entweder bildet sich durch haematogene Verschleppung von Tuberkel-Bazillen in der Epiphyse ein Tuberkel, der später den rundlich gestalteten tuberculösen Herd erzeugt, oder es kommt zur Embolie einer kleinen Arterie, die dann zu den bekannten keilförmigen Herden führt. Auf Anregung von Fr. König hat nun W. Müller als erster durch seine experimentellen Untersuchungen, die er durch Injektion von tuberculösem Abscesseiter in die art. femoralis, tibialis und nutritia der Kaninchen, Schafe und Ziegen angestellt hat, den Beweis geliefert, dass den tuberculösen Knochen-

herden embolische Prozesse zu Grunde liegen. Lexers Untersuchungen über die Verzweigung der Knochenarterien schliessen nun die Beweiskette, denn die Röntgenbilder seiner Knochenpräparate lassen uns klar darüber werden, dass bei Verstopfung einer kleinen Arterie in der Epiphyse unter allen Umständen ein keilförmiger Herd entstehen muss, der jedoch mit der Zeit durch die zerstörende Wirkung des verkäsenden tuberculösen Granulationsgewebes seine ursprüngliche Form verlieren kann.

Dass man bei den so häufigen tuberculösen Herderkrankungen an die gleichen Verbreitungswege denken muss, wie bei der Miliartuberculose, dafür spricht eine Reihe von Tatsachen. Die ausserordentlich zahlreichen Sektionsfälle, wo ausser den Herderkrankungen im Knochen noch vielfach tuberculöse Herde in den Lungen, Lymphdrüsen, im Darm gefunden werden, lassen an eine Metastase von den einer primären Infektion leichter zugänglichen Organen (Lunge, Darm, Lymphdrüsen etc.) aus in die Knochenarterien denken. Auch die Keilform, sowie die öfters symmetrische Anordnung der einzelnen Herde in einem Gelenkende sprechen für die vasculäre Entstehung (Müller W.) Die von W. Müller durch Injektion von tuberculösem Abscesseiter in die Knochenarterien erzeugten Knochenaffektionen, die den Herdprozessen beim Menschen sehr ähnlich aussahen, und mitunter auch Keilformen aufwiesen, lassen nun die frühere Metastasenhypothese zur Tatsache werden. Die Beobachtungen von R. Koch, Bergkammer und Weigert ergeben, dass die Tuberkelbazillen aus einer verkästen Bronchialdrüse in die Lymphdrüsenarterien und -venen, ja sogar direkt in einen Lungenarterienstamm durchbrechen können. Von

hier aus werden sie nun leicht in die Knochen verschleppt, wo sie nun durch Retention von Partikeln tuberculösen Materials und durch Embolie zur Herdbildung führen.

Die in die Knochengefässe verschleppten Tuberkelbazillen oder Tuberkeln können hier jahrelang symptomlos verbleiben, ohne irgend eine Tendenz zum weiteren Wachstum zu zeigen, bis sie gelegentlich durch eine zufällige leichte Verletzung des betreffenden Knochens gesprengt werden und nun, ihre Virulenz wieder erlangend, am locus minoris resistentiae weitgehende Herderkrankungen hervorrufen können. Dem Trauma ist in der Aetiologie der Knochentuberculose in letzter Zeit ein wichtiger Platz eingeräumt worden und sind zahlreiche statistische und experimentelle Arbeiten bisher erschienen, die mit Bestimmtheit darauf hinweisen, dass das Trauma in vielen Fällen zur Entstehung einer tuberculösen Herderkrankung führen kann. Wenn auch die experimentellen Untersuchungen, die von Schüller und Krause mit Erfolg angestellt wurden, neuerdings aber von Friedrich, Honsell, Lannelongue und Achard von neuem angestellt, zu einem völlig entgegengesetzten Ergebnis geführt haben, uns keinen Beweis dafür liefern, so lehren uns doch die zahlreichen an Menschen beobachteten Fälle, dass unter Umständen ein Zusammenhang zwischen Trauma und Tuberculose existieren muss. Schon Krause wies darauf hin, dass die bei den Soldaten so oft vorkommende Tuberculose des Fusses auf ein Trauma zurückgeführt werden muss. 1886 erklärte Volkmann auf dem Chirurgenkongress, dass die Mehrzahl aller Fälle von Knochen- und Gelenktuberculose auf ein Trauma zurückzuführen sei. Seiner Meinung schlossen sich später Bill-

roth, Hoffa, Conheim, Kocher, König und viele andere an. Nach Königs aufgestellten Statistik müssen 20% aller Knietuberculosen auf ein Trauma zurückgeführt werden. Wiener fand 28% aller Knochen- und Gelenktuberculosen, Honsell nur 14%, wo ein Trauma als Ursache angegeben wurde. Voss hat unter 577 Fällen von Knochen-, Gelenk- und Hodentuberculose 21,6% gefunden, die durch ein Trauma verursacht sein sollten. Aus den obigen Befunden geht nun hervor, dass durch das Trauma am locus minoris resistentiae eine Disposition zur Infektion geschaffen wird. Hierbei kommt es auf die Schwere der Verletzung nicht an, denn die Erfahrung lehrt, dass gerade in Anschluss an leichte Quetschungen, Verstauchungen etc. sich eine örtliche Tuberculose entwickeln kann. Den Umstand, dass meist nur leichtere Verletzungen, selten Frakturen und Luxationen zur Entstehung von Tuberculosen Anlass geben, führt Krause darauf zurück, dass die Heilungsvorgänge und die mit ihnen verbundenen Zell- und Gewebsneubildungen, welche bei schweren Verletzungen in höchst energischer Weise verlaufen, die Tuberkelbazillen in ihrer Entwickelung zu hindern vermögen, so dass sie sich trotz der Schädigung, welche die Gewebe bei dem Trauma erleiden, in ihnen nicht festsetzen und fortpflanzen können. „Dagegen schaffen leichtere Verletzungen, wie Kontusionen und Distorsionen vielleicht dadurch, dass kleine Blutergüsse in das Markgewebe der Knochen oder Ausschwitzungen in die Gelenkskapsel erfolgen, einen geeigneten Boden für die Entwicklung von Tuberkelbazillen in durch das Trauma gleichzeitig geschwächten Geweben“ (Krause).

Die Tatsache, dass das Trauma in der Aetiologie der

Knochen- und Gelenktuberculose eine grosse Rolle spielen muss, ist nun, wie wir oben gesehen haben, von den besten Kennern und Bearbeitern der chirurg. Tuberculose stets gebührend gewürdigt worden. Das Trauma verleiht also dem betreffenden Knochen oder Gelenk eine Disposition zur Infektion. Trifft diese Voraussetzung nicht zu, so tritt als weiterer aetiologischer Faktor die individuelle Organdisposition hinzu. W. Müller hat in seiner Dissertationsschrift auf das Vorhandensein einer solchen individuellen Organdisposition hingewiesen. Seiner Ansicht nach müssen die Fälle dazu gerechnet werden, wo bei einer bestehenden multiplen Herderkrankung im Knochen bei der Sektion keine primären Herde in anderen Organen gefunden werden konnten. Auch die allgemeine körperliche Disposition kann zur Infektion Anlass geben. Nach P. Grawitz handelt es sich meist um „anämische, durch Typhus oder Masern schwer geschädigte Kinder, bei denen kleine Verletzungen der Mundschleimhaut oder Lippen, mehrmals nachweislich durch einen Zahnstumpf entstandener Decubitus die Eintrittspforte für Bazillen und Coccen geworden waren.“ Es kommt hierbei zur Infektion der Lungen, Bronchialdrüsen, Darmschleimhaut, von wo aus dann die Tuberkelbazillen erst secundär in die durch die ausserordentlich reiche Gefässverzweigung zur Infektion disponierten jugendlichen Knochen verschleppt werden. Die statistischen Arbeiten von Watson Cheyne und Alfer liessen eine Alters- und Geschlechtsdisposition mit grösster Wahrscheinlichkeit annehmen. Heutzutage wissen wir, dass die Altersdisposition in der in verschieden hohem Alter verschieden reichen Gefässverzweigung, die Geschlechtsdisposition dagegen in der

Tatsache, dass der Mann einer Verletzung viel mehr ausgesetzt ist, als wie eine Frau, ihre Ursache hat. Gegenüber der heutigen Lehre von der allgemeinen und individuellen Disposition kann die frühere Vererbungstheorie der Tuberculose nicht mehr aufrecht gehalten werden.

Was nun die Symptome der Knochentuberculose anbetrifft, so richtet sich der klinische Verlauf im allgemeinen nach der Lokalisation und der Ausbreitung des Prozesses. Ein kortikaler Herd gibt sich früher zu erkennen, als ein im Innern des Knochens entstandener. Schmerzen und Anschwellung treten erst auf, sobald der meist schon lange bestehende Herd der Oberfläche nahe rückt oder gar schon in die Weichteile oder ins Gelenk perforiert. Nach König verursacht der grösste Teil aller ossalen tuberculösen Herde keine anderen Erscheinungen, als die der Gelenkentzündung, welche durch sie hervorgerufen wird. Bei Fistelbildung und Durchbruch in die Weichteile kommt es zum sog. „kalten Abscess", der langsam und ohne jegliche Entzündungserscheinungen der Haut weiter wächst. Im Beginn der Knochenherdentwickelung fehlt oft jegliche Schmerzempfindung. Jedoch verrät die intensive Druckempfindlichkeit den Sitz des Prozesses. Wenn die tuberculöse Erkrankung vielleicht schon einige Monate bestanden hat, so werden die Patienten erst dadurch meistens auf ihr Leiden aufmerksam gemacht, dass eine circumscripte Anschwellung am kranken Knochen entsteht, die als Folge einer sekundären Periostitis aufzutreten pflegt. Beim Weiterschreiten des Prozesses und eventuellen Durchbruch tritt nun auch die subjektive Schmerzempfindung auf. Ein viel wechselvolleres Symptomenbild tritt auf bei Mitbeteiligung eines

benachbarten Gelenks, da sie meist mit Schwellung und Crepitation des Gelenks, mit einer falschen Stellung des Gliedes, Muskelcontrakturen und schliesslich mit einer Inaktivitätsatrophie des betreffenden Gliedes einhergeht. Der Verlauf der Knochentuberculose ist im Gegensatz zur infektiösen Osteomgelitis meist ein chronischer. Fieber ist lange Zeit nicht vorhanden, erst bei grösseren Abscessen und offenen, eiternden Tuberkelhöhlen kommt es zur Temperatursteigerung, die sich dann durch ihren remittierenden Charakter auszeichnet. Bei schweren Eiterungen, besonders wenn septische Prozesse hinzutreten, haben wir eine Continua vor uns, wobei das Fieber bis zu 40° und höher ansteigen kann.

Das besonders in den Anfangsstadien der Knochentuberculose schwach ausgeprägte Symptomenbild hat früher bei der Diagnose vielerlei Schwierigkeiten bereitet und gab die Ähnlichkeit mit anderen entzündlichen Knochenprozessen, wie z. B. eitriger Osteomyelitis, Syphilis und Aktinomykose des Knochens öfters Anlass zur Verwechslung. Auch heute noch ist die Erkennung der Knochentuberculose nicht immer ganz leicht und kann sie dann und wann differential-diagnostische Schwierigkeiten bereiten. Ganz besonders schwer, manchmal ganz unmöglich ist die Diagnose einer tuberculösen Knochenerkrankung in ihrem frühesten Anfangsstadium, da hier ja die subjektiven Symptome meist ganz fehlen, während das Röntgenbild, solange es noch nicht zur Herdbildung gekommen ist, keine Spur von irgendwelchen Veränderungen im Knocheninnern verrät. Demgegenüber können die vorgeschritteneren tuberculösen Knochenerkrankungen dank den ausgezeichneten diagnostischen Mitteln, die uns heut-

zutage reichlich zur Verfügung stehen, meist leicht erkannt werden. Die typische Lokalisation am Knochen, das langsame Auftreten der der Ostitis folgenden Abscesse, die ohne jegliche Entzündungserscheinungen der Haut langsam grösser werden, die Entstehung hartnäckiger Fisteln und Geschwüre, die den charakteristischen dünnflüssigen bröckeligen Eiter enthalten, die Schwellung der nächsten Lymphdrüsengruppen, schliesslich der Umstand, dass oft tuberculöse Herde in anderen Organen (Lungen, Darm, Halsdrüsen etc.) nachgewiesen werden können, lassen schon auf die Möglichkeit einer vorliegenden Knochentuberculose mit grosser Sicherheit schliessen Auch kann ein nachweisbarer Abscess oder ein Erguss ins Gelenk manchmal Veranlassung zu einer Probepunktion geben, aus deren Ergebnis nicht selten wichtige Folgerungen gezogen werden können. Der mikroskopische Nachweis der Tuberkelbazillen, vor allem die erfolgreiche Verimpfung in die vordere Augenkammer oder in die Bauchhöhle eines Meerschweinchens sichert uns die Diagnose. Jedoch liefert uns die Verimpfungsmethode erst nach einigen Wochen ein sicheres Resultat. Meist können wir aber bei einiger Erfahrung schon aus der makroskopischen Besichtigung des Eiters wichtige diagnostische Schlüsse ziehen: „während der osteomyelitische Eiter eine gleichmässige, zähe Flüssigkeit von leicht grünlich-gelber Farbe darstellt, enthält der meist viel blassere tuberculöse Eiter neben dünner, wässeriger Flüssigkeit zahlreiche weissliche, kalkähnliche Krümelchen. Bei der mikroskopischen Untersuchung fällt namentlich die hochgradige fettige Degeneration und ein frühzeitiger Zerfall der tuberculösen Eiterkörperchen auf.“ (Graser). Die weitgehende Senkung

des Eiters ohne lebhafte entzündliche Mitbeteiligung der Umgebung spricht entschieden auch für Tuberculose, um so mehr bei der Eröffnung der Abscesse sich die typischen Abscessmembranen vorfinden. Graser empfiehlt bei offenen Eiterungen Probeexcisionen zur mikroskopischen Untersuchung zu verwenden, die jeder praktische Arzt durch Ausschneiden der Fistelränder oder Auskratzen von Gewebsfetzen gewinnen kann. Nach Graser soll auch die Injektion von Kochschem Tuberkulin unter Umständen als diagnostisches Mittel angewandt werden. Alle diese Anhaltspunkte erleichtern uns in hohem Masse die Differenzialdiagnose, umsomehr es sich hier um vorgeschrittene Fälle der Knochentuberculose handelt. Mit Lues, wo die Untersuchung des ganzen Körpers, die Anamnese und der manchmal erstaunliche therapeutische Erfolg mit den spezifischen Heilmitteln uns einen sicheren Anhaltspunkt gibt, sowie mit Aktinomycose, die durch ihre Neigung zahlreiche Herde zu bilden, deren jeder für sich erweicht und aufbricht und durch die im Sekret sich vorfindenden hirsekorngrossen, leuchtend gelben Körner (Drusen) sich auszeichnet, wird die Knochentuberculose wohl kaum verwechselt werden können. Dass die Knochentuberculose von der infektiösen Osteomyelitis durch ihre typische Lokalisation, durch die Beschaffenheit des Eiters, durch das Resultat der mikroskopischen Untersuchung; schliesslich durch den charakteristischen klinischen Verlauf leicht unterschieden werden kann, habe ich schon erwähnt. Oft wird jedoch erst während der Operation die Diagnose sichergestellt, wo uns die schwere Löslichkeit der tuberculösen Sequester von dem umgebenden Knochengewebe, sowie die charakteristische weissliche Farbe derselben und

schliesslich die schon makroskopisch sichtbaren Tuberkel Aufschluss geben.

Im Gegensatz zu der oben geschilderten vorgeschrittenen Form der Knochentuberculose, die meist ohne Schwierigkeiten diagnostiziert wird, bieten die tuberculösen Herderkrankungen in ihrem Anfangsstadium bei der Diagnose trotz der ausgezeichneten sich von Jahr zu Jahr immer mehr vervollkommenden Röntgenmethode noch mancherlei Schwierigkeiten. Und doch sind wir heute in der glücklichen Lage, mit Hilfe der Röntgenphotographie tuberculöse Herderkrankungen zu diagnostizieren, die von dem Patienten vielleicht noch kaum empfunden werden, die ausser einem unbestimmten dumpfen Schmerzgefühl gar keine weiteren subjektiven und objektiven Symptome machen und die früher vielleicht übersehen worden wären oder, wenn sie im Röntgenbild gefunden, leicht mit anderen Erkrankungen des Knochens verwechselt wurden. Hierbei müssen wir aber auch gestehen, dass im ganz frühen Stadium der Knochentuberculose, wo es noch nicht zur eigentlichen Herdbildung im Knochen infolge von Einschmelzung desselben gekommen ist, auch nicht einmal das Röntgenbild uns immer Aufschluss über die krankhaften Vorgänge im Knocheninnern geben kann. Es ist ja leicht erklärlich, warum die Röntgenphotographie uns hier im Stiche lässt, denn wo noch keine richtige Strukturveränderung im Knocheninnern, wie z. B. Knochenschwund oder Knochenwucherung, vor sich gegangen ist, kann ja auch das Röntgenbild keine Veränderungen (erhöhte Durchlässigkeit, Knochenverdichtung) aufweisen. Ist es aber zu unansehnlichen Herden gekommen, so wird die Veränderung wohl auf dem Röntgenbild wiedergegeben,

jedoch ist die Differenzialdiagnose gegenüber den anderen Prozessen im Knochen, wie z. B. Osteomyelitis, Lues, Knochenzysten ausserordentlich schwer. Eine sichere Röntgendiagnose setzt also eine bestimmte Grösse des Herdes voraus.

Die Arbeiten über das Kapitel der Röntgendiagnose bei der Knochentuberculose, die bisher vorliegen, sind recht spärlich. Vor allem sind es A. Köhler, F. v. Friedlaender und O. Rumpel gewesen, die sich eingehend mit der Frage der Röntgendiagnose beschäftigt haben. v. Friedlaender stellt die charakteristischen Merkmale der progressiven infiltrierenden und der circumscripten sequesterbildenden Form der Knochentuberculose im Röntgenbild fest. Während bei der progressiven infiltrierenden Knochentuberculose die ausgedehnte äussere Hyperostose bei gleichzeitiger exzentrischer Atrophie des ganzen Knochens und das Fehlen innerer Sklerose, sowie die grosse Neigung des Osteophyts in seinen innersten dem Knochen anliegenden Schichten zum Zerfall und zur Höhlenbildung als ausschlaggebendes differential-diagnostisches Moment angesehen werden muss, ist bei der circumscripten sequesterbildenden Form der Knochentuberculose die Demarkation eines grossen Sequesters ohne Eiterung und vor der Fistelbildung, sowie die Geringfügigkeit der Sekretion und die kleine Zahl der Fisteln trotz des grossen Sequesters das entscheidende differential-diagnostische Merkmal gegenüber der infektiösen Osteomyelitis. Auch die Geringfügigkeit der Knochenbildung im Verhältnis zur Grösse des Krankheitsherdes sieht v. Friedlaender als ein sehr wichtiges charakteristisches Merkmal an. Köhler und Rumpel haben

sich in neuer Zeit noch eingehender mit der Röntgendiagnose befasst und vor allem ist es Rumpel gewesen, der in so einleuchtender Weise die differential-diagnostischen Merkmale der Knochentuberculose gegenüber den Knochenzysten, der Osteomyelitis und der Syphilis hervorgehoben hat. Als Hauptcharakteristikum eines tuberculösen Herdes bezeichnet er die durch den ausgedehnten Knochenschwund bedingte erhöhte Durchlässigkeit des Knochengewebes für die Röntgenstrahlen, wobei die Knochenneubildung, die bei der Osteomyelitis im Röntgenbild tiefe Schattentöne erzeugt, weit hinter dieser erheblichen Auflösung des Knochens zurückbleibt. Neben der mangelhaften Knochenneubildung ist auch die geringe Periostwucherung kennzeichnend. Als weiteres wichtiges Merkmal kommt die so frühzeitig und ausgedehnt auftretende Atrophie der erkrankten und benachbarten Knochenteile hinzu. Die Kortikalis ist meist erheblich verdünnt. „Der Gegensatz zwischen der Ausdehnung des krankhaften Prozesses und der unwesentlichen Knochenwucherung ist für die tuberculöse Osteomyelitis bezeichnend.“ (Rumpel). Auf dieses für die tuberculöse Herderkrankung so charakteristische Bild hat schon Schiftan in seiner Dissertationsschrift hingewiesen. Er schreibt: „Die tuberculöse Knochencaverne ist grösser als die neugebildete Knochenmasse; der osteomyelitische Abscess aber kleiner.“ Diese Bemerkung gibt treffend Rumpels oben geschilderten Röntgenbefund wieder. Von der Knochenzyste unterscheidet sich die tuberculöse Herderkrankung durch die infolge Knochenresorption bedingte unregelmässige Aufhellungszone, durch einen deutlichen Wall verdichteten Knochengewebes, indem hier wenn auch

nur eine geringe Knochenapposition stattfindet, schliesslich durch die Tatsache, „dass bei Knochenzysten eine Auftreibung des Knochens von innen heraus zustande kommt," — also keine eigentliche Zerstörung des Knochens vorliegt — „während bei tuberculösen Herden die nur partiell vorhandene Zunahme des Knochenvolumens lediglich auf Kosten der ossifizierenden Periostitis geschieht" (Rumpel). Mit der Osteomyelitis lässt sich die Knochentuberculose, die durch die vorherrschende Atrophie charakterisiert ist, nicht leicht verwechseln. Denn für die Osteomyelitis ist im Gegensatz zur Knochentuberculose „die zentralgelegene zircumscripte Aufhellungszone inmitten verdichteten Knochengewebes bei gleichzeitig vorhandener peripherer ossifizierender Periostwucherung typisch." (Rumpel). Bei Lues fehlt die für die Knochentuberculose so sehr charakteristische Knochenatrophie, während die Sklerose hier in den Vordergrund tritt.

Grosse Schwierigkeiten bereitet die Differentialdiagnose derjenigen Fälle, wo ein Defekt im Innern des Knochens noch nicht vorhanden ist und wo kein anderer Röntgenbefund zu erheben ist, als geringfügige äussere Osteophytbildung und eben angedeutete Verdichtung der Spongiosa. Hier bleibt uns dann nichts anderes übrig, als uns nach der Anamnese und nach dem status praesens des Patienten zu richten. Die Koch'sche Tuberculinreaktion kann schliesslich auch zur Diagnose einer Knochentuberculose verhelfen.

Die grossen Vorzüge, die die Röntgenphotographie aufweist, liegen also, wie wir oben gesehen haben, in der uns bei Zuhilfenahme dieses unentbehrlich gewordenen diagnostischen Mittels gegebenen Möglichkeit einer mög-

lichst frühen Diagnosenstellung. Die grosse praktische Wichtigkeit, die Herderkrankungen des Knochens in ihrem inneren Wesen möglichst frühzeitig und richtig zu erkennen, liegt in der ausgezeichneten Prognose bei richtiger Behandlung. Dieselbe wird viel günstiger sein, je früher wir den tuberculösen Herd diagnostizieren und je rascher wir somit eingreifen können. Bei schon vorhandenen Fistelbildungen, Durchbruch ins Gelenk und anderen Komplikationen ist die Prognose wesentlich ungünstiger. Im übrigen richtet sie sich nach der Lokalisation und Ausbreitung des Leidens, nach dem Alter und dem allgemeinen Kräftezustand des Patienten, schliesslich auch nach der Form, in der die Knochentuberculose auftritt.

Nach dem Sitz und der Ausbreitung der Krankheit, sowie nach der Form, in der sie auftritt, richtet sich nun auch die Behandlung der Knochentuberculose. Dieselbe soll wenn irgend möglich eine chirurgische sein. Wenn auch spontane Ausheilung durch Bindegewebswucherung bei der cirkumscripten granulierenden Form ziemlich häufig vorkommt, wenn auch sogar die mit Sequesterbildung einhergehende Form der Knochentuberculose oft jahrelang latent bleibt, ja selbst zur endgültigen Ausheilung führen kann, so soll man doch dieses günstige Resultat nicht immer abwarten, da selbst nach jahrelanger Ausheilung ein Wiederaufflackern des Prozesses in Anschluss an ein Gelegenheitstrauma noch möglich ist. Nach Lexer soll die Entfernung der erreichbaren Knochenherde möglichst früh vorgenommen werden. Während oft schon ein einfaches Auslöffeln bis ins gesunde Knochengewebe den Prozess zur Heilung bringen kann, muss in

anderen Fällen der Knochen mit einem Meissel gespalten und die Markhöhle ausgeräumt werden. Die entstandene Höhle im Knochen wird mit Jodoformgaze tamponiert oder, bei grösseren Abscessen, nach gänzlicher Naht der Hautwunde mit Jodoformglyzerin gefüllt (Billroth). Auch die von v. Mosetig-Moorhof empfohlene Jodoformplombe hat sich bisher gut bewährt und die von Mangoldt vorgeschlagene freie Plastik mit frischen Periostknochenstücken zu Ausfüllung grosser Knochenhöhlen hat ebenfalls Erfolge gezeigt. Bei grösseren Knochendefekten kann der Verlust durch die von Ollier eingeführte und von Lexer vervollkommnete Transplantationsmethode ersetzt werden.

Die möglichst frühzeitige Ausräumung des Herdes verfolgt den Zweck, den auf die Prognose ungünstig einwirkenden Durchbruch ins Gelenk oder in die Weichteile zu verhindern. Ist es zum Durchbruch in die Weichteile gekommen und hat sich im Anschluss daran ein sog. Senkungsabscess gebildet, so ist hier die Punktionsbehandlung der Incision vorzuziehen, da letztere meist zu langwierigen Fistelbildungen führt. Der Entleerung des Eiters folgt die Injektion von Jodoformglyzerin. Bei unerreichbaren Knochenherden (z. B. Wirbelsäule), sowie bei sekundärer Infektion eines benachbarten Gelenks ist die Ruhigstellung des erkrankten Skelettabschnittes vor allen Dingen am Platz. Bei schwereren Gelenkaffektionen müssen wir operativ eingreifen und stehen uns da die verschiedenen Resektionsmethoden zur Verfügung, die je nach der Schwere der Gelenkaffektion entweder in einer extrakapsulären Resektion, einer Arthrektomia synovialis, oder schliesslich in einer Arthrektomia ossalis bestehen.

Bei weitgehender Ausbreitung des Prozesses, wenn keine Hoffnung für die Erhaltung des Gliedes mehr vorhanden ist, insbesondere bei der progressiven infiltrierenden Form der Knochentuberculose, sodann bei alten, womöglich schon durch andere innere Erkrankungen stark heruntergekommenen Leuten, wo eine sich manchmal jahrelang hinziehende konservative Behandlung den Allgemeinzustand des Patienten noch mehr gefährden kann, greifen wir zur Amputation des erkrankten Gliedes.

Neben der konservativen und operativen Behandlung darf auch die allgemeine Behandlung nie vernachlässigt werden. Dieselbe verfolgt den Zweck durch eine gute kräftige Ernährung, gesunde frische Luft, sowie durch Solbäder eine Kräftigung des Körpers herbeizuführen. In neuer Zeit wird auch der Strahlenbehandlung infolge einer auf die entzündlichen Prozesse im Knochen günstig einwirkenden Eigenschaft eine grosse therapeutische Bedeutung zugeschrieben. Auf die innere Behandlung hier näher einzugehen ist nicht unsere Aufgabe und sei hier deshalb nur der Kreosotpräparate, sowie der Tuberkulinbehandlung und der Behandlung mit Marmorek's Antituberculoseserum gedacht.

Tuberculose der Vorderarmknochen.

Der verhältnismässigen Seltenheit der tuberculösen Knochenerkrankungen des Vorderarms haben wir es zuzuschreiben, dass in der heute so ausserordentlich zahlreich vorhandenen Literatur über Knochen- und Gelenktuberculose diesem sich bei der tuberculösen Infektion scheinbar recht indifferent verhaltenden Knochenabschnitt am Skelettsystem bisher so wenig Beachtung geschenkt

wurde. Und dennoch wissen wir heute, eine wie wichtige Stelle die Knochen des Vorderarms für die Lokalisation und Ausbreitung entzündlicher Prozesse unter den übrigen Knochenabschnitten am Skelettsystem einnehmen und wie relativ oft eine tuberculöse Herderkrankung ihrer Epiphysen die Ursache für die quoad funktionem so sehr gefährlichen Gelenkerkrankungen des Ellenbogens und der Hand abgibt. Werfen wir einen Blick auf die zahlreichen statistischen Angaben, die betreffend der Häufigkeit der Knochentuberculose des Vorderarms überhaupt vorliegen, so finden wir, dass die Beteiligung der Ulna und des Radius an der tuberculösen Erkrankungen der Knochen und Gelenke bei den einzelnen Autoren eine ausserordentlich verschiedene ist. Die erste grössere Statistik, die von Billroth-Menzel aufgestellt wurde und im Ganzen 1996 Fälle tuberculöser Knochen- und Gelenkerkrankungen enthielt (1817—1867), ergibt eine Mitbeteiligung der Vorderarmknochen mit 6 Fällen = 0,3 % aller Erkrankungsfälle; in Bezug auf die übrigen Knochen rangiert hier der Vorderarm mit 6maliger Erkrankung = 0,4 % an vorletzter Stelle (die scapula ist 4 mal befallen gewesen). Die 6 Fälle von Vorderarmtuberculose verteilen sich auf die Ulna mit 0,2 %, auf den Radius mit 0,1 % aller Knochen- und Gelenktuberculosen. Jaffé hat unter seinen 317 Fällen von Knochen- und Gelenktuberculose nur 2 Erkrankungen der Ulna = 1,2 % der Knochentuberculose gefunden, während der Radius überhaupt kein einziges Mal tuberculös erkrankt vorgefunden wurde. Jaffé äusserst sich über das gänzliche Fehlen des Radius in seiner Aufzählung folgendermassen: „Von allen Knochen fehlt nur der Radius, der überhaupt am seltensten zu

erkranken scheint," ein Standpunkt, den die neueren Beobachtungen nicht anerkennen. Schon die von Schmalfuss aufgestellte Statistik deutet darauf hin, dass die Vorderarmtuberculose viel häufiger vorkommen muss, als wie es bis dahin angenommen wurde, und dass im Vergleich mit den Resultaten der oben erwähnten statistischen Ausführungen von Billroth-Menzel und Jaffé der Radius ziemlich häufig tuberculös erkrankt. Schmalfuss schreibt: „Der Radius scheint sicherlich vor der Tuberculose sehr geschützt zu sein; haben doch Billroth-Menzel unter ihren 2106 Fällen von Knochencaries und -Nekrose nur 2 Fälle von caries des Radius gefunden und Jene nahmen doch ohne Auswahl alle Fälle von Caries und Nekrose, gleichviel auf welcher Basis sie entstanden waren; und Jaffé fand im Hamburger Krankenhause unter seinen 317 Fällen nicht einen einzigen Fall von Tuberculose des Radius. König fand unter 42 Präparaten von Ellenbogengelenken, welche die Charaktere ostaler Tuberculose zeigten, nur eine in das Gelenk perforierende Erkrankung des Radius und unter 22 Lokaloperationen operierte er 11 Mal an der Ulna, 10 Mal am Humerus und 1 Mal nur am Radius. Im Vergleich mit diesen Resultaten haben wir hier den Radius ziemlich häufig erkrankt gefunden, wenn die Häufigkeit auch noch nicht 1 % beträgt." Die Angaben von Schmalfuss ergeben unter 978 Fällen von Knochentuberculose 21 mal eine Erkrankung des Vorderarms = 2,1 %, wobei nun die Ulna in 1,4 %, der Radius in 0,7 % befallen waren. Der Watson-Cheyne'sche Bericht lässt leider eine genaue Trennung zwischen den tuberculösen Erkrankungen der einzelnen Knochenabschnitte am Skelettsystem

und besonders der Vorderarmknochen nicht erkennen, was um so mehr bedauerlich erscheint, als der betreffende Autor die von Billroth-Menzel, Jaffé und Schmalfuss angegebenen Zahlen zusammengestellt, ferner 602 eigene Fälle hinzugenommen und auf Grund dieses reichhaltigen Materials nunmehr eine Häufigkeitsskala aufgestellt hat. Nach Watson-Cheyne machen Scapula, Ulna und Radius zusammen nur 1 % aller tuberculösen Erkrankungsfälle der Knochen und Gelenke aus. Während nach den bisherigen Angaben die Vorderarmknochen ausserordentlich selten von der Tuberculose erkrankt vorgefunden wurden und somit an einer der letzten Stufen der Prozentsatztabelle der Knochentuberculose standen, sehen wir sie in der von Alfer aufgestellten Statistik, welche die vom Autor während eines Zeitraums von 6 Jahren in der Trendelenburg'schen Klinik zu Bonn beobachteten 920 Fälle von Knochentuberculose und 741 Fälle von Gelenktuberculose enthält, verhältnismässig häufig von der Tuberculose befallen. Unter 920 Fällen von Knochentuberculose waren die Vorderarmknochen 48 Mal erkrankt = 5,2%. Leider können wir aus Alfers Tabelle nicht ersehen, wie oft Radius und Ulna im einzelnen befallen wurden. Jedoch deuten schon die übrigen Statistiken darauf hin, dass die Ulna in der Häufigkeitsskala der Vorderarmtuberculose an erster Stelle, der Radius an zweiter Stelle stehen. Ich glaube, dass die Angaben von Schmalfuss, wo unter 978 Fällen von Knochentuberculose die Ulna mit 1,4%, der Radius mit 0,7% beteiligt waren, in dieser Hinsicht am massgebendsten sind; denn die Billroth-Menzel'sche Statistik kann uns über die Häufigkeit der Vorderarmtuberculose keine genauen Angaben geben, weil

sie nur aus Sektionsprotokollen zusammengestellt wurde, wir aber wissen, dass die Vorderarmknochen hauptsächlich im frühen Kindesalter befallen werden, relativ häufig harmlos verlaufen können und meist zur Ausheilung gebracht werden. Der statistische Bericht von Jaffé weist wohl eine mit Schmalfuss's Angaben fast übereinstimmende Prozentzahl der Ulna (1,2 %) auf, jedoch vermissen wir den Radius vollständig, der doch, wie wir heute wissen, verhältnismässig garnicht so sehr selten tuberculös erkrankt.

Die grössere Bevorzugung der Ulna bei der Vorderarmtuberculose muss dadurch erklärt werden, dass hauptsächlich das Olecranon reichlichere Blutgefässverzweigungen aufweist, als das spongiöse distale Radiusende, aber auch, — wenn man das Trauma als wichtiges aetiologisches Moment der tuberculösen Knochenerkrankungen ansieht, — dadurch, dass das Olecranon als stark hervortretender und am wenigsten geschützter Teil am meisten unter den Vorderarmknochen einem Trauma ausgesetzt ist. Hieraus ergibt sich nun von selbst, warum die Ulna vornehmlich am Olecranon, der Radius dagegen fasst ausschliesslich am distalen Ende tuberculös erkrankt. Ein primärer Herd im Capitulum radii findet sich ausserordentlich selten vor, was nach Lexer's experimentellen Untersuchungen auf die verhältnismässig schwache Blutversorgung und die deutlichen Gefässanastomosen im Radiuskopfe zurückgeführt werden muss, während das distale und spongiosareichere Ende von reichlicheren Gefässverzweigungen durchsetzt wird und somit eher zur tuberculösen Infektion disponiert. Umgekehrt ist bei der Ulna

das proximale Ende, das Olecranon, der spongiosareichere Teil des Knochens, der dazu noch als hervorspringender Knochen einem Trauma leicht ausgesetzt ist, welche Umstände die überwiegende Häufigkeit der tuberculösen Erkrankung am Olecranon ohne weiteres verständlich machen. Aus den obigen Betrachtungen geht also hervor, dass bei der distalen Lokalisation der Vorderarmtuberculose vor allem der Radius, bei der proximalen dagegen fast ausschliesslich die Ulna bevorzugt wird. Diese Tatsache tritt besonders deutlich hervor in den zahlreichen Fällen von Ellenbogengelenks- und Handgelenkstuberculose, die bisher in der Literatur veröffentlicht worden sind. König fand unter seinen 42 Präparaten von ostaler Ellenbogengelenkstuberculose 22 Mal im Olecranon und nur 1 einziges Mal im Radiuskopf den primären tuberculösen Herd. Nach Kummer war unter seinen 32 Fällen von Ellenbogengelenkstuberculose der Vorderarm mit 18 Fällen der primär erkrankte Knochenteil, wobei die Ulna mit 17 Mal, der Radius mit 1 Mal beteiligt waren. Kosima's Bericht über 91 Fälle von Ellenbogengelenkstuberculose ergibt eine Primärerkrankung des Vorderarms in 48 Fällen, darunter waren 45 Mal die Ulna, und 3 Mal der Radius befallen. Schliesslich finden wir auch bei Oschmann unter seinen 15 Fällen von ostaler Ellenbogengelenkstuberculose die Ulna 8 Mal primär erkrankt, während der Radius kein einziges Mal einen primären Herd aufwies. In der Tabelle unten soll nun übersichtshalber die Häufigkeit der Ulnatuberculose im Verhältnis zur Radiustuberculose am proximalen Ende des Vorderarms vorgeführt werden:

Autoren	Anzahl der Fälle	Vorderarm	%	Ulna	Radius	Radius : Ulna —
Koenig	42	23	54,6%	22	1	1 : 22
Kummer	32	18	56,2%	17	1	1 : 17
Kosima	91	48	52,7%	45	3	1 : 15
Oschmann	15	8	53,3%	8	0	0 : 8

Wie aus der Tabelle oben zu ersehen ist, erkrankt am proximalen Ende des Vorderarms der Radius im Verhältnis zur Ulna ausserordentlich selten. Ein ganz anderes Verhältnis besteht am distalen Ende des Vorderarms, wo der Radius hier zwar bevorzugt wird, jedoch auch die Ulna gar nicht so selten Sitz einer Herderkrankung sein kann. Fahrenbach fand unter 28 Fällen von Handgelenkstuberculose 1 Mal in der Ulna und 1 Mal im Radius einen primären Herd, während in Cöster's 52 Fällen in der Ulna kein einziges Mal ein primärer Herd gefunden werden konnte, dagegen 2 Mal im Radius. Im Allgemeinen waren jedoch nach Cöster Ulna 3 Mal und der Radius 7 Mal an der Erkrankung mitbeteiligt. Folgende Tabelle gibt uns die Häufigkeit der Radiustuberculose im Verhältnis zur Ulnatuberculose am distalen Ende des Vorderarms wieder:

Autoren	Anzahl der Fälle	Vorderarm	%	Radius	Ulna	Ulna : Radius
Fahrenbach	28	2	7,0%	1	1	1 : 1
Cöster	52	2	3,8%	2	0	0 : 2

Aus dieser Tabelle ersehen wir also, dass am distalen Ende des Vorderarms kein so grosses Missverhältnis in dem Ergriffenwerden der einzelnen Knochen von der

Tuberculose besteht, als wie wir es am proximalen Ende gesehen haben.

Auf Grund der statistischen Angaben von Watson-Cheyne, Lannelongue u. a., die eine Praedisposition der Ellenbogengelenktuberculose vor der Handgelenkstuberculose ergeben, können wir mit grösster Sicherheit auch eine öftere primäre Erkrankung des Olecranon als wie des distalen Radiusendes annehmen. Uns darauf hin stützend können wir eine folgende Reihenfolge für die Disposition der einzelnen Knochenteile der Ulna und des Radius zur tuberculösen Infektion aufstellen:

1. Proximale Ulnaende (Olecranon, processus coronoideus).
2. Distale Radiusende.
3. Distale Ulnaende.
4. Capitulum radii.

Was die Diaphysen der Ulna und des Radius im allgemeinen anbetrifft, so wird auch hier vorwiegend die Ulna von der Tuberculose bevorzugt. Von den von Reichel in seiner Arbeit „Ueber Tuberculose der Diaphysen langer Röhrenknochen" angeführten 5 Fällen von Diaphysentuberculose des Vorderarms war die Ulna in 4 Fällen, der Radius nur in 1 Falle erkrankt. Unter den von v. Friedlaender in seiner Arbeit „Die tuberculöse Osteomyelitis der Diaphysen langer Röhrenknochen" beschriebenen 15 Fällen von primärer Tuberculose der Diaphysen konnte in 8 Fällen in der Ulna und in 4 Fällen im Radius ein primärer Herd nachgewiesen werden. Diese Praedisposition der Ulna findet nach v. Friedlaender seine Erklärung in der exponierten Lage des Knochens.

Inwieweit nun die für die Knochentuberkulose des Vorderarms so sehr charakteristische Lokalisation der tuberkulösen Herde an den einzelnen Knochenabschnitten der Ulna und des Radius, die nach den oben angeführten statistischen Angaben eine bestimmte Reihenfolge in dem Ergriffenwerden bei der tuberkulösen Infektion einnehmen, sich auch in unseren Krankheitsfällen als eine typische erweist, mögen folgende 17 Krankengeschichten, die der hiesigen chirurgischen Universitätsklinik entstammen, lehren. Hierbei sei noch kurz bemerkt, dass bei unseren sämtlichen 17 Fällen der Hauptwert auf den Röntgenbefund bezw. Operationsbefund gelegt wurde, so dass auch die poliklinischen Fälle und die wenigen Fälle mitangeführt werden konnten, bei denen die eigentlichen Krankengeschichten, Anamnese und Status, nicht ermittelt werden konnten.

Fall 1. Johanna L., 3 J. alt. Aufnahme 23. III. 11. Eltern und Geschwister gesund. Das Kind hatte die englische Krankheit durchgemacht. Seit dem 28. II. 11, also seit zirka 4 Wochen, Schwellung am rechten Handgelenk. Gut ernährtes, etwas blasses Kind. Entwickelung dem Alter entsprechend. Aeussere Untersuchung ergibt eine Schwellung oberhalb des rechten Handgelenkes und eine Verdickung auf der Aussenseite des Radius, Haut darüber verschieblich. Auf der Volarseite des Vorderarms findet sich hier eine Fistel vor, die auf einen Abscess in der Radiusgegend führt.

Röntgenbefund: Starke periostale Auftreibung des distalen Drittels des Radius, der infolgedessen eine keulenförmige Gestalt angenommen hat. Am Diaphysenende ist der Knochen infolge der periostalen Knochenbildung noch

einmal so dick, als wie normal. Gegen den Schaft zu verjüngt sich der Periostmantel allmählich. Die Auftreibung ist an der ulnaren Seite viel stärker als wie an der Aussenseite. Im untersten Abschnitt im neugebildeten Periostmantel, dem Schaft anliegend, weist das Röntgenbild mehrere Höhlen auf. Die Kortikalis ist am Radiusende sehr dünn, zum Teil ganz geschwunden Gegen den Schaft zu ist sie stark atrophisch. Der Markkanal ist im untersten Abschnitt nicht mehr als solcher zu erkennen. Der Knochen ist hier unregelmässig fleckig. Nach oben zu, wo der Periostmantel allmählich aufhört, beginnt auch wieder die normale Markhöhle. In der Metaphyse sitzt ein kirschkerngrosser Herd, der sich bis an die Epiphysenscheibe halbmondförmig durchgefressen hat. Letztere ist intakt. Der Knochenkern der Epiphyse scheint nicht wesentlich verändert zu sein. In der Umgebung des Herdes keine Knochenverdichtung nachweisbar. Die Ulna ist an ihrer radialen Seite im unteren Drittel gering periostal aufgetrieben, im übrigen gesund.

Operation: Chloroformnarkose. Incision über der unteren Radiusepiphyse der rechten Hand. Zurückpräparieren des Periosts. Der Knochen erweist sich sehr morsch. In der Metaphyse findet sich ein kirschkerngrosser Herd, der weiter nach oben durch mässige Sklerose deutlich abgegrenzt ist. 2 cm des unteren Radiusendes ist käsigeitrig zerfallen. Die Knochensubstanz ist als solche noch zu erkennen, jedoch ist der Knochen sehr weich. Resektion eines $2^1/_2$ cm langen Stückes des Radiusendes. Die Fistel an der Volarseite des Armes wird sowohl von ihrer Mündung aus, als auch von der dorsalen Operationswunde aus mit scharfem Löffel ausgekratzt. Jodoform-

äther. Gazestreifen, Schienenverband in Supinationsstellung. 9. IV. 11. Wunde hat sich geschlossen. Patientin geheilt entlassen.

Fall 2. Schwester E., 40 J. alte Krankenpflegerin. Aufnahme 28. IV. 10. Erblich mit Tuberculose belastet. Klagt seit einigen Wochen über mässige Schmerzen oberhalb des rechten Handgelenks. Die Untersuchung ergibt hier eine oberhalb der Epiphyse gelegene spindelförmige Auftreibung, die allmählich unter der Röntgentherapie im Laufe von mehreren Monaten verschwindet und klinisch bis auf eine ganz geringe Verdickung keine Erscheinungen mehr macht (auch die Funktion ist wieder normal). — Inzwischen entwickelt sich am rechten Unterschenkel oberhalb des malleolus internus ebenfalls eine schmerzhafte Auftreibung, die trotz der Bestrahlung um sich greift und zu einem abscidierenden Fungus des Talocruralgelenks führt. Es besteht nebenbei eine Spitzenaffektion.

Röntgenbefund: 29. IV. 10. Geringe periostale Auftreibung des Radius in seinem unteren Abschnitt, besonders im distalen Drittel. Die Auftreibung ist an der ulnaren Seite stärker, als wie an der Aussenseite. Die Kortikalis ist am distalen Diaphysenende und an der Aussenseite des Radius vollständig geschwunden. Hier im Diaphysenende und mehr nach der Aussenseite hin ist die Spongiosa aufgefasert und stark durchscheinend. Von normaler Struktur ist hier nichts mehr zu erkennen. In der Nachbarschaft des Herdes ist die Kortikalis von der Markhöhle unscharf contouriert. Die Epiphyse und der Gelenkknorpel sind intakt. Ulna ist gesund. — 7. V. 10. Die Strukturveränderung im vorhergehenden Bilde er-

scheint hier viel deutlicher ausgesprochen, sodass im radialgelegenen Abschnitt eine punktartige unregelmässige Aufhellungszone entstanden ist. Die Periostitis hat sich nicht vermehrt. (Siehe Figur 1). 24. V. 10. Ebenso ist im

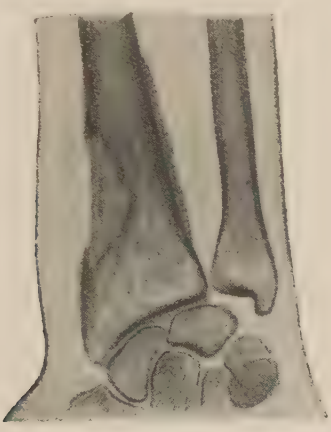

Fig. 1.

III. Bilde ein ähnlicher Befund zu erheben, wobei eine geringe Abnahme des Periostmantels zu erkennen ist. In der Nachbarschaft des Herdes ist die Sklerose deutlicher ausgesprochen. Im übrigen ist leichte Atrophie der benachbarten Knochenpartien vorhanden.

Fall 3. Karl A., 23 J. alt. Aufnahme 20. II. 09. Anamnese und Status unbekannt. Diagnose: Handgelenkstuberculose. Wurde nicht behandelt.

Röntgenbefund: Der processus styloideus des Radius ist in einen fast haselnussgrossen, dreieckigen Sequester verwandelt, der fast vollständig gelöst erscheint. Die Demarkationszone, durch verdichtetes Knochengewebe gebildet, erscheint im Röntgenbilde sehr deutlich. Auf der ulnaren Seite des Radius geringe Periostitis. Der Herd

liegt ganz unmittelbar am Handgelenk. Dasselbe weist im Röntgenbild eine ausgesprochene Atrophie der Handwurzelknochen und der Basen der Metacarpalknochen auf. Der Gelenkknorpel scheint intakt zu sein. Ulna ist gesund.

Fall 4. Helene S., 18 J. alt. 23. II. 09 – 10. IV. 09. Erblich belastet. Als Kind immer gesund gewesen. Vor 2 Jahren ist an der Aussenseite des linken Fussgelenkes, am Aussenknöchel, spontan eine schmerzhafte Anschwellung aufgetreten. Patientin war damals 3 Wochen lang krank. Auf Einpinselungen sind die Schmerzen allmählich verschwunden, seither keine Beschwerden mehr, die Schwellung ist jedoch bestehen geblieben. Im Frühjahr letzten Jahres traten zeitweise Schmerzen im linken Handgelenk auf. Patientin hat aber arbeiten können. Schwellung des Gelenks war schon vorhanden. Auf Umschläge trat allmählich Besserung ein, sodass später keine Beschwerden mehr vorhanden waren. Im August letzten Jahres fiel sie auf den linken Ellenbogen; seither verspürte sie oft Schmerzen darin. Auf Umschläge auch hier Besserung. Patientin hat somit gearbeitet bis Januar dieses Jahres, wo eine Verschlimmerung eintrat. Nach einer Salbenbehandlung trat wieder Besserung ein, die Schwellung blieb jedoch bestehen. Etwas bleich aussehende Patientin von mässigem Ernährungs- und Kräftezustand. Lungen, Herz andere Organe gesund. Der linke Ellenbogen ist stark verdickt, Beweglichkeit sehr beeinträchtigt, druckempfindlich und schmerzhaft bei Bewegungen. Verdickung der Gelenkkapsel ohne deutliche Fluktuation. Linker Vorderarm in der Gegend des unteren Radiusdrittels ebenfalls verdickt und schmerzhaft. Handgelenk geschwollen. Pirquet schwach +. Ausserdem Verdickung an der Aussen-

seite des linken Fussgelenkes, nicht schmerzhaft, ohne Bewegungs- resp. Funktionsstörung.

Röntgenbefund: 20. II. 09. Ellenbogengelenk: Starke cariöse Zerstörung, besonders in der Gegend der incisura semilunaris. Periost hinten am Olecranon abgehoben. Starke Atrophie des Knochens in der Umgebung des Herdes, besonders des Radiusköpfchens. Contouren der Gelenkenden undeutlich. Handgelenk: Der Radius an seinem distalen Ende aufgefasert, unregelmässig contouriert, verbreitert. Das Gelenkende selber ist wenig beteiligt. Die Kortikalis ist auf der Aussenseite auf eine kurze Strecke unterbrochen und verdünnt. Von Periostitis ist bei der 1. Aufnahme nichts zu bemerken. Auf Bildern, die 2—3 Monate später angefertigt wurden, sieht der Knochen noch streifiger, aufgefaserter aus, insbesondere auf der der Ulna zugewandten Seite, wo deutliche Defekte vorhanden sind. Es besteht jetzt allerdings eine mässige Periostitis. In der Umgebung des Herdes keine deutliche Sklerose. Knorpel scheint intakt zu sein. Das untere Ulnaende und die Handwurzelknochen sind atrophisch.

Operation: 1. III. 09. Chloroformnarkose. Längsschnitt auf der dorsalen Seite über dem unteren Radiusende bis auf den Knochen. Ablösung des Periosts und Aufmeisselung des aufgefaserten, von Granulationsgewebe umgebenen Knochens. Kortikalis ist teilweise papierdünn. Auskratzen der cariösen Massen, die fast bis zum Gelenkende gehen. Jodoformäther, Tamponade. Fascien- und Hautnaht. Dann Langenbeck'scher Resektionsschnitt über dem Ellenbogen. Abtragung der teilweise cariösen Gelenkenden. Entfernung

der tuberculösen, teilweise sulzigen Massen. Jodoformäther, Tamponade, Situationsnaht. Verband in Streckstellung. 10. IV. 09. Patientin ist geheilt entlassen.

Fall 5. Mathilde H., 7 J. alt. 22. IV. 09—23. V. 09. Anamnese unbekannt. Tuberculöse Drüsenabscesse der rechten Halsseite und am linken Oberarm. Radiusepiphysengegend zeigt eine diffuse Auftreibung. Handgelenk ist frei. Hier kein Abscess.

Röntgenbefund: Diffuse Auftreibung und verwischte Struktur des distalen Radiusdiaphysenendes. Zentral gelegen in der Spongiosa der Radiusdiaphyse etwa 1 cm oberhalb der Epiphysenlinie ein Aufhellungsgebiet von zirka 3 cm Länge. Der Herd ist infolge Fehlens der Sklerose vom umgebenden Knochengewebe unscharf abgegrenzt. Ganz geringe periostale Auftreibung des distalen Radiusdrittels. Ulna ist gesund.

Operation: Freilegung des Knochens. Es findet sich hier kein Eiter vor. Diffuse ausgedehnte tuberculöse Infiltration, die sich besonders nach der Metaphyse hin erstreckt. Evidement, Jodoformäther, Tamponade, Hautnaht. 23. V. 09. Patientin wird im wesentlichen geheilt entlassen.

Fall 6. Amalie F., 23 J. alt. 15. IX. 05—10. X. 05. Erblich belastet. Patientin soll als Kind immer gesnnd gewesen sein. Vor drei Jahren soll sie Appetitlosigkeit gehabt haben und an Gewicht viel verloren haben. Seit März besteht eine geringe Schwellung des rechten Vorderarms. Im Mai bildete sich an der Unterseite des Vorderarms mehr am Handgelenk ein „Geschwür", dass an der

Radiusseite durchbrach. Es entleerte sich Blut und gelbliche Flüssigkeit. Ein zweites Geschwür entstand bald darauf mehr ulnarwärts. — Grazil gebaute Patientin. Beiderseitige Spitzenaffektion. Radius ist am distalen Ende angeschwollen; an der Volarseite des Vorderarms Schwellung und Rötung der Weichteile. Hier 2 lineare Narben, von der Operation herrührend, die im Juni vorgenommen wurde.

Röntgenbefund: Im Radiusdiaphysenende distalwärts, am rechten Vorderarm, zwei übereinanderliegende, scharf von dem umgebenden Gewebe abgegrenzte Herde von rundlicher Gestalt. Der obere Herd ist zirka haselnussgross, der untere kirschkerngross. Beide Herde sind durch eine 5 mm dicke Wand voneinander getrennt. Nach unten zu, gegen die Epiphysenlinie, ist der untere Herd durch eine 2 mm dicke Schicht abgegrenzt. Im oberen Herd im Zentrum ein kleiner deutlicher Schatten zu sehen, der längliche Gestalt aufweist und von allen Seiten von einem hellen Hof umgeben ist, was wohl auf einen vollständig gelösten Sequester hindeutet. Proximalwärts über dem oberen Herd ausgeprägte Knochenverdichtung. An der ulnaren Seite im unteren Drittel des Radius mässige periostale Auftreibung, von zirka 2 mm Dicke. Kortikalis ist intakt, nicht atrophisch. Die Markhöhle der Diaphysen weist normale Transparenz auf. Die Ulna und die Handwurzelknochen sind mässig atrophisch, sonst gesund. (Siehe Figur 2.)

Operation: Periost, mässig verdickt und weich, wird gespalten. Die Fistel führt in eine zweifächerige Knochen-

höhle mit glatten verdichteten Wänden. In der oberen grösseren Höhle finden sich gelbliche kleine Sequester, sonst käsige Granulationen und flüssiger Eiter. Die untere

Fig. 2.

Höhle reicht nahe bis an den Gelenkknorpel. Das Handgelenk ist nicht ergriffen. Nach gründlicher Reinigung der Höhle Ausgiessen mit Jodoformäther. Tamponade. Heilungsverlauf gut, doch bleibt noch lange eine Fistel bestehen.

Fall 7. Robert G., 6 J. alt. Aufnahme 5. IV. 11. Eltern leben, sind angeblich gesund. Kind soll früher immer gesund gewesen sein. Seit einiger Zeit Drüsenanschwellung besonders stark an der rechten Halsseite. Eine Drüse rechts wurde incidiert, eine andere brach spontan durch. Auch am rechten Unterarm unterhalb des Ellenbogengelenks an der dorsalen Seite erfolgte vor einiger Zeit ein fistulöser Durchbruch. Wenig kräftig entwickeltes Kind; schwache Muskulatur, geringes Fett-

polster. Lungen, Herz und andere innere Organe gesund. Inguinal-, Achsillar- und Halsdrüsen vergrössert und deutlich palpabel. Vor und unterhalb des rechten Ohres haselnussgrosse Drüsenpakete. Vor dem rechten Ohre eine alte Incisionswunde, von Granulationen ausgekleidet und sezernierend. Unterhalb des rechten Ohres über dem sternocleidomastoideus von Granulationen umgebene, secernierende Fistelöffnung. Am rechten Arm, unterhalb des Epicondylus medialis zirka erbsengrosse secernierende Fistelöffnung mit käsigem Belag in der Tiefe. Umgebung der Fistel leicht geschwollen, gerötet, auf Druck wenig schmerzhaft. Das Gelenk ist vollständig frei; normale Beweglichkeit.

Röntgenbefund: Im Olecranon dicht unter dem Gelenkknorpel liegend ein kirschkerngrosser, rundlicher Herd. Mitten im Aufhellungsgebiet weist das Röntgenbild einen deutlich hervortretenden Schatten auf. In dem den Herd umgebenden Spongiosagewebe zeigt sich eine geringe Sklerose. Gelenkknorpel ist intakt, nicht abgehoben. Im ganzen oberen Drittel der Ulna und am Olecranon mässige Periostwucherung von ca. $1^1/_2$ mm Dicke. Kortikalis hier sehr dünn. Radius und humerus mässig atrophisch, sonst gesund.

Operation: Chloroformnarkose. 5 cm langer Schnitt auf der dorsalen Seite über dem rechten Olecranon. Spaltung und Abpräparieren des Periosts, Aufmeisselung des Knochens, der in seinen oberflächlichen Schichten völlig gesund erscheint. Erst nach Abtragung einer ca. 1 cm dicken Knochenschicht stösst man auf den Herd.

Derselbe ist kirschkerngross, rundlich, liegt dicht unter dem Gelenkknorpel und ist von käsigen Granulationsmassen ausgefüllt, die durch ihre weisslich-gelbliche Farbe und bröckelige Beschaffenheit charakterisiert sind. Im Herd findet sich kein Sequester. Die Wände des Herdes mässig verdichtet. Knorpel erweist sich intakt. Nach gründlichem Auskratzen bis auf den gesunden Knochen, Ausgiessen mit Jodoformäther, Tamponade. Die unterhalb des Epicondylus medialis und am Unterarm ausmündende Fistelöffnung führt in den Knochenherd hinein. Excision der Fistel und Auskratzen des tuberculösen Granulationsgewebes. Gazestreifen. Haut- und Fasciennaht. Trockenverband. Schienenverband in geringer Beugestellung. Am Halse rechts: Auskratzen der verkästen Drüsenpakete. Jodoformäther. Tamponade. Trockenverband. Patient noch in Behandlung, auf dem Wege der Heilung.

Fall 8. Berta M., 16 J. alt. Aufnahme 10. IV. 11. Eltern leben, sind gesund; ebenso 9 Geschwister. 4 Geschwister sind als kleine Kinder gestorben. Als Kind hatte Patientin Diphtherie durchgemacht, sonst immer gesund gewesen. Vor 2 Jahren bekam sie eine Schwellung am rechten Knie, die vom Arzt incidiert wurde und darnach heilte. Im Winter 1910/11 bekam sie Drüsen unterm Kinn und an der rechten Halsseite, die aufgingen und von selbst wieder heilten. Seit etwa 10 Wochen hat sie eine Beule am rechten Ellenbogen, die von selbst aufging. Seit etwa 5 Wochen hat sie eine Schwellung über dem Brustbein, eine ebensolche über der linken

Schulter. Letztere brach vor 4 Wochen auf. Ziemlich grosse, mässig kräftig gebaute, mittelgenährte Patientin von gesunder Gesichtsfarbe. In der Halsgegend rechts und links deutlich fühlbare, stark geschwollene Halsdrüsen, die bei der Palpation bald hart, bald fluktuierend weich erscheinen und zum Teil schon aufgebrochen sind. Multiple Knochentuberculose der l. scapula, des manubrium sterni, des 7. Brustwirbelkörpers. Schwellung des rechten Kniegelenks. Ueber den Lungen ergibt die Perkussion und Auskultation nichts Abnormes. Röntgenbild ergibt starke Hypertrophie der peribronchialen Drüsen. Rechtes Ellenbogengelenk: Hochgradige Abmagerung der rechten Ober- und Vorderarmmuskulatur. Ellenbogengelenkgegend hier insgesamt spindelförmig geschwellt. Besonders stark ausgeprägt ist die Schwellung an der Innenseite im Bereiche des Epicondylus internus humeri. Nach oben zu reicht sie bis zum mittleren Drittel des Humerus, nach unten zu zirka 3 cm unter den epicondylus internus. Schwellung fühlt sich weich an. Ist auf Druck nicht schmerzhaft. Ueber dem Epicondylus internus ist die Haut kleinhandtellergross stark gerötet und mit gelbbräunlichen Borken besetzt. In der Mitte hier 2 je linsengrosse Fistelgänge, die von grau-weissen Granulationen besetzt sind, ein grau-trübes, wässeriges Sekret absondern und auf dem unterliegenden Knochen nicht verschieblich sind. Die eingeführte Sonde dringt in der Richtung des Epicondylus internus, stösst 2 cm tief auf rauhen Knochen und dringt dann noch weitere 2 cm tief in derselben Richtung in die rauhe Knochenhöhle

ein. Auf der Streckseite des Vorderarms über dem Olecranon, zirka 2 cm unterhalb der Olecranonspitze, etwa fünfmarkstückgrosse runde Schwellung, die sich weich und fluktuierend anfühlt. Bei der Palpation fühlt man hier, von der Peripherie nach der Schwellung vorgehend, zunächst eine wallartige, ringförmige Verdickung der Ulna, dann aber in der Mitte des Olecranon eine etwa zehnpfennigstückgrosse, kraterförmige Einsenkung, über welch letzterer die Fluktuation besteht. Am Radius und Humerus ist keine abnorme Verdickung fühlbar. Pronation und Supination des rechten Vorderarms unbehindert. Derselbe kann bis zu einem Winkel von 160° gestreckt und bis 45° gebeugt werden.

Röntgenbefund: Ueber der Trochlea des Humerus, auf der Beugeseite ein haselnussgrosser, rundlicher Herd, der auf dem Röntgenbild einen deutlichen Schatten in seiner Mitte birgt. Derselbe ist von allen Seiten von hellem Hof umgeben (Sequester?). In der Umgebung des Herdes geringe Sklerose. An der Streckseite des Humerus im ganzen oberen Drittel starke Periostauftreibung. Atrophie des Knochens gegen den Schaft zu. Kortikalis erscheint auf dem Bilde wenig verändert (siehe Figur 3).

Mitten im Olecranon, zirka 2 mm unterhalb des Gelenkknorpels, ein kirschkerngrosser, rundlicher Herd. In der Umgebung geringe Sklerose und Strukturveränderung der Spongiosa, Gelenkknorpel scheint intakt zu sein. An der Hinterseite des Olecranon, zirka 2 cm unterhalb der Olecranonspitze, ist das Periost auf eine Strecke von 3 cm hin von der Kortikalis stark abgehoben. Oberhalb

und unterhalb des abgehobenen Periosts, wo derselbe wieder dem Knochen anliegt, weist das Röntgenbild mässige Periostwucherung auf. Auf der Beugeseite der Ulna oben

Fig. 3.

ebenfalls mässige Periostitis, die sich auf das ganze obere Drittel hin erstreckt. Oberes Radiusende stark atrophisch.

Operation: Scopolamin-Pantapon-Chloroformnarkose. Esmarch'sche Blutleere. 6 cm langer Längsschnitt auf der Streckseite über dem Olecranon und zwar direkt über der Schwellung. Nach Durchtrennung des Periost quillt sehr reichlich käsiger Eiter hervor. Das Periost ist im Umfange von zweimarkstückgrösse durch diesen abgehoben; diese Eiterhöhle wird von grau-rötlichen tuberculösen Granulationen ausgekleidet; an der Peripherie ist die Ulna wallartig periostal um diesen Abscess verdickt; die Abscesshöhle wird ausgekratzt; von ihr aus führen mehrere Fisteln in die Tiefe. Zwecks Auffindung des im Röntgenbilde sichtbaren tieferen Herdes wird ein $^1/_2$ cm

weiter Kanal in Richtung auf das Ellenbogengelenk zu aufgemeisselt; man stösst dabei auf einen kirschkerngrossen, von tuberculösen Granulationen und erweichtem Knochengewebe gefüllten Herd, der nicht nach dem Gelenk durchgebrochen ist. Auskratzung des Herdes. Ein 8 cm langer Längsschnitt über dem Epicondylus medialis und der Fistel; dabei wird ein Abscess über dem Epicondylus internus eröffnet. Auskratzen desselben. Ein $^1/_2$ cm weiter Fistelgang führt von hier in die Humerusepiphyse hinein; die eingeführte Sonde dringt am Epicondylus externus bis unter die Haut. In der Epiphyse führt die cariöse Höhle noch etwas weiter nach aufwärts. Auskratzen des Herdes. Jodoformäther. Tomponade. Situationsnaht. — 8. V. II. Patientin befindet sich noch in Behandlung.

Fall 9. Elise R., 13 J. alt. 21. VI. 10 – 20. VIII. 10. Vater an Pneumonie gestorben, Mutter gesund. Seit 2 Monaten befindet sich Patientin schon in poliklinischer Behandlung. Am linken Ellenbogen findet sich eine Fistel vor, ebenso 5 cm oberhalb des Gelenkes zwei weitere Fisteln. Streckung im Gelenk um fast ein Drittel beschränkt. Die obere Fistel führt nicht auf Knochen.

Röntgenbefund: 25. IV. 10. (In poliklinischer Behandlung.) Im linken Olecranon in der Mitte, direkt unter dem Gelenkknorpel ein über haselnussgrosser dreieckiger Herd. Die Umgebung des Herdes mässig sklerotisch verdichtet. Gelenkknorpel ist intakt, nicht abgestorben. Der Herd stösst direkt an den Knorpel an. Die Ulna in ihrem Verlauf stark atrophisch. Im unteren Ende des Humerus an der Beugseite eine kaum merkliche Periostitis.

Oberhalb der Fossa coronoidea humeri zeigt das Röntgenbild eine unregelmässige klein-kirschkerngrosse Aufhellungszone. Radius ist gesund. 1. VI. 10. Der Herd im Olecranon weist eine Verbreiterung nach dem processus coronoideus ulnae auf. Am Humerus die gleichen Verhältnisse wie oben. 21. VI. 10. Der Herd im Olecranon ist noch grösser geworden. Am processus coronoideus ulnae unterhalb des Knorpels scheint er nach aussen durchgebrochen zu sein. Gelenkknorpel ist intakt. An der Ulna gar keine Periostitis. Im Uebrigen Befund wie oben (siehe Fig. 4).

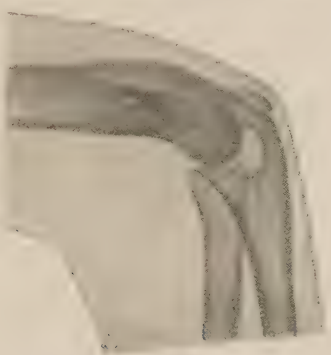

Fig. 4

Operation: Schnitt über der Höhe des Olecranon. Aufmeisselung des Knochens. Entfernung eines gut haselnussgrossen Sequesters. Auskratzen des Herdes und der Fisteln. Jodoformäther. Tamponade. Trockenverband. Patientin wird am 20. VII. 10 geheilt entlassen.

Fall 10. Albert W., 10 J. alt. 26. II. 07—14. IV. 07. Patient ist schon längere Zeit wegen einer Schwellung in der Gegend des linken Ellenbogens in ärztlicher Behandlung. Genauere Anamnese unbekannt. Schwellung

und Druckempfindlichkeit am linken Ellenbogengelenk. Beweglichkeit stark beeinträchtigt.

Röntgenbefund: Mitten im Olecranon findet sich ein über haselnussgrosser, rundlicher Herd, der etwa 1 mm unterhalb des Gelenkknorpels sitzt. Letzterer ist intakt. Das Periost am Olecranon ist stark verdickt und weist eine Dicke von zirka 4 mm auf. Kortikalis und die Markhöhle des ganzen oberen Drittels der Ulna stark atrophisch. In der Umgebung des Herdes keine Sklerose nachweisbar. Der Radius ist an der ulnaren Seite des Capitulum mässig periostal aufgetrieben, sonst intakt. Humerus ist gesund.

Operation: Chloroformnarkose. Incision des Abscesses. Es entleert sich viel Eiter, der die typische tuberculöse Beschaffenheit und Farbe aufweist. Eröffnung und Auskratzung des Herdes im Olecranon. Jodoformäther. Tamponade. Schienenverband. 14. IV. 07. Patient wird geheilt entlassen.

Fall 11. Hilda N., 5 J. alt. 11. III. 5.—6. VII. 06. Anamnese und genauer Status unbekannt. Tuberculose des linken Ellenbogengelenkes. Keine sonstige tuberculöse Erkrankungen. Resektion des Ellenbogengelenks. Im Humerus und im Olecranon finden sich tuberculöse Herde. Der Herd im Humerusende war auf der Beugseite nach aussen durchgebrochen, derjenige im Olecranon perforierte ins Gelenk. In der Narbengegend bleiben noch längere Zeit Fisteln bestehen. Im Gelenk ist nach der Heilung ausgiebige Bewegung möglich.

Röntgenbefund: (Vor der Resektion.) Im Humerus über der Fossa coronoidea ein wallnussgrosser, ovaler

Herd. Kortikalis und ein Teil des Periostmantels an der Beugeseite zerstört. Die Periostauftreibung ist hier an der Beugeseite und in der nächsten Umgebung des Herdes zirka 10 mm dick und der Kortikalis aufliegend. Ueber dem Herd an der Beugeseite ist die gewucherte Periostschicht zum Teil zerstört. Nach der Beugeseite hin wird hier der Herd durch eine zirka 3 mm dicke Wand abgegrenzt. Die der Streckseite zugekehrte Wand des Herdes weist eine ausgeprägte Sklerose auf. An der Streckseite des Humerus gar keine Periostitis nachweisbar. Gegen den Schaft zu ist der Humerus atrophisch. Die zum Teil aufgefaserte Struktur der Spongiosa im Olecranon weist eine erhebliche Zerstörung auf. Von normaler Struktur hier nichts mehr zu erkennen. Gelenkknorpel weist ebenfalls starke Zerstörung auf. Ein circumskripter Herd im Olecranon ist nicht zu erkennen; es handelt sich mehr um eine duffuse Zerstörung des ganzen Olecranon. Gegen den Schaft zu mässige Knochenverdichtung. Die sklerotisch verdickte Kortikalis ist im Periostmantel deutlich zu erkennen. Letzterer erreicht eine erhebliche Dicke und zeigt auf dem Röntgenbild punktförmige Aufhellungsgebiete, die ebenfalls auf Zerstörung hindeuten. Radius ist gesund (Siehe Figur 5). 6. VII. 06. Patientin wird geheilt entlassen.

Fall 12. Luise Sch., 20 J. alt. 29. IV. 10—14. V. 10. Patientin nicht verheiratet. Bis zum 14. Jahre stets gesund gewesen. Mit 14 Jahren angeblich Blasenkatarrh und Niereneiterung gehabt. Mit 18 Jahren wurde Pat. einer Nephrektomie unterzogen. Seit der letzten Ent-

lassung Ausbildung eines Gibbus, sowie eine Anschwellung des linken Handgelenks. Fühlbare tuberculöse Auftreibung des distalen Ulnaendes. Anschwellung des Handgelenks.

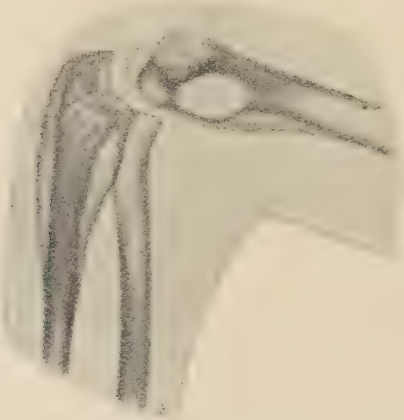

Fig. 5.

Röntgenbefund: In der Ulnaepiphyse, direkt oberhalb des prozessus styloideus ein kirschkerngrosser rundlicher Herd, der bis an den Gelenkknorpel heranreicht. Die den Herd umgebende Knochenwandung weist ganz geringe Sklerose auf. Von einer Periostitis ist fast nichts zu erkennen. Kortikalis der Ulna, sowie Handwurzelknochen und die Radiusepiphyse sekundär atrophisch. Radius im übrigen gesund. (Siehe Fig. 6).

Therapie: Punktionsbehandlung der Handgelenkstuberculose. Patientin wird am 14. V. 10 auf eigenen Wunsch ungeheilt entlassen.

Fall 13. Lukretia W., 45 J. alt. Aufnahme 20. X. 09. Anamnese und Status unbekannt.

Röntgenbefund: An dem unteren Drittel der rechten

Ulna ist das Periost stark verdickt; besonders starke Auftreibung an der Aussenseite der Ulna. Hier in der Epiphyse gelegen, etwas nach aussen von der Achse der

Fig. 6

Ulna, gleich oberhalb des prozessus styloideus ein über kirschkerngrosser Herd. Kortikalis ist hier an der Aussenseite vollständig zerstört. Ueber dem Herd, an der Aussenseite, ist der neugebildete Periostmantel in eine Höhle umgewandelt, so dass nur ein feiner Perioststreifen nach aussen hin sichtbar ist. Der Herd im Knochen weist eine rundliche Gestalt auf. Das umgebende Spongiosagewebe ist nicht verdichtet. Gegen den Schaft zu ist die Ulna stark atrophisch. Radius ist gesund. (Siehe Figur 7).

Fall 14. Albert K., 8 J. alt. Aufnahme 20. III. 11. Vater an Schwindsucht gestorben. Patient soll Masern und öfters Halsentzündung gehabt haben. Seit 3—4 Jahren sind die Halsdrüsen angeschwollen, zum Teil auf-

gebrochen. Vor 2 Jahren wurde Patient am linken Arm geschnitten. Seit 3 Wochen ist auch der rechte Arm geschwollen. Etwas blasser, mittelmässig ernährter Knabe.

Fig. 7.

Zunge etwas belegt, Rachenorgane gerötet, Mandeln beiderseits stark geschwollen. Halsdrüsen beiderseits stark angeschwollen, zum Teil durchgebrochen. Rechtsseitige Spitzenaffektion der Lunge. Am rechten Unterarm längs der Diaphyse der Ulna spindelförmige Anschwellung, die sich hart anfühlt und auf der Unterlage nicht verschieblich ist, sowie mitunter beim Supinieren und Pronieren Schmerzen hervorruft. Linker Arm weist medial vom Olecranon eine Incisionswunde (in Vernarbung) über einer geschwollenen Cubitaldrüse auf.

Röntgenbefund: Die rechte Ulna ist im Verlaufe des ganzen mittleren Drittels spindelförmig aufgetrieben. Die-

selbe ist bedingt durch mässige periostale Knochenneubildung, die zirka 2½ mm Dicke aufweist. Die Kortikalis ist auf der radialen Seite vollständig zerstört, an der Aussenseite der Ulna ausserordentlich dünn. Im Bereiche der Auftreibung findet sich eine zentrale längliche und unregelmässig begrenzte Höhle von zirka Haselnussgrösse, in der ein von hellem Hof umgebener Schatten von zirka Kirschkerngrösse auf einen gelösten Sequester hindeutet. Die Aussenwand der Höhle ist zirka 3 mm dick und wird von neugebildetem, verdichtetem Knochengewebe gebildet, während die dem Radius zugekehrte Innenwand der Höhle keine Sklerose aufweist. Die Wand hier ist papierdünn. Distalwärts von der Auftreibung, gegen das Olecranon zu, ist die Kortikalis stark atrophisch, Markhöhle weist erhöhte Transparenz auf, während im proximalen Drittel der Ulna die Verhältnisse normal zu sein scheinen. An der proximalen Seite der Höhlenwandung, also gegen das Handgelenk zu, ist auf dem Röntgenbild deutliche Sklerose zu erkennen. Olecranon und Radius sind im übrigen gesund. Ausgesprochene Atrophie hier nicht vorhanden. (Siehe Figur 8.)

Operation: Chloroformnarkose. Schnitt über der rechten Ulna aussen. Periostmantel weich. Kortikalis, blutend, wird mit dem Hohlmeissel entfernt. Eröffnung eines haselnussgrossen tuberculösen Herdes. In dem gut abgegrenzten, haselnussgrossen Herde finden sich käsige Massen vor. Die Wandung der Höhle ist teilweise sklerotisch verdichtet. Nach Auskratzung des Herdes mittelst scharfem Löffel bis auf den gesunden Knochen, Ausgiessen mit

Jodoformäther und Füllung des Defektes mit Wismutpaste. Muskel-, Hautnaht. Am linken Ellenbogen medial vom Olecranon, sowie in der ganzen Submaxillargegend rechts

Fig 8.

und links Auskratzen der tuberculösen Drüsen. Jodoformgaze. Trockenverband. 6. IV. 11. Wunde hat sich geschlossen. Patient entlassen.

Fall 15. Martha B., 6 J. alt. Aufnahme 8. III. 11. Familienanamnese unbekannt. Grossmutter wegen tuberculösen Drüsen in Behandlung gewesen. Schwächliches Kind, das immer zu Krankheiten geneigt hat. Seit 3 Wochen ist der linke Unterarm geschwollen und auf Druck schmerzhaft. Die Schwellung soll zugleich mit einem Hautausschlag am Kopf und mit Fieber aufgetreten sein. Ein Trauma ist zweifelhaft. Schwach entwickelte Muskulatur und Fettpolster. Lungenbefund ergibt nichts Abnormes. Leichte Hypertrophie der Gaumenmandeln und

Kieferdrüsen. Der linke Unterarm ist über der Mitte des Radius verdickt und beim Anfühlen schmerzhaft. Die Gelenke sind frei. Keine Temperatur.

Röntgenbefund: Im Bereiche der erkrankten Diaphyse des Radius, in seinem mittleren Drittel, ist das Periost deutlich verdickt. Durch diese periostale Auftreibung ist der Radius in seiner Mitte spindelförmig gestaltet. Die neugebildete Knochenschicht beträgt sowohl an der ulnaren, wie an der Aussenseite des Radius etwa 3 mm Dicke. Kortikalis im Bereiche der Auftreibung stark verdünnt und unregelmässig. Hier im Bereiche der Auftreibung findet sich nun ein Aufhellungsgebiet von zirka 2 cm Länge. Etwas peripher vom Aufhellungsgebiet ist die Kortikalis auf der ulnaren Seite vollkommen defekt. Im Periostmantel ebenfalls einzelne Defekte. Im übrigen ist der Knochen zentral- und peripherwärts von der erkrankten Stelle atrophisch. Sonst nicht wesentlich verändert. Die Diaphyse des Radius lässt an einer Stelle etwas undeutlich einen feinen Querbruch im Bilde erkennen. Ulna ist gesund. Hier keine Periostitis.

Operation: Längsschnitt in der Richtung der Armachse an der medialen Seite des Radius. Stumpfes Vorgehen bis auf den Knochen, wobei reichlich dickrahmiger, zum Teil käsiger Eiter hervorquillt. Der Radius ist im Bereiche seiner erkrankten Diaphyse ganz von Eiter umgeben. Das Periost ist nicht abgehoben, aber verdickt. Nach Abtragung des Periosts Aufmeisselung des Knochens. Spontanfraktur. Im Herd finden sich einige kleine spitze Sequester. Jodoformäther. Tamponade. Einige Nähte,

Trockenverband. In dem der Diaphyse entnommenen Eiter wurden Tuberkelbazillen nachgewiesen. 4. IV. 11. Heilungsverlauf gut. Patient in poliklinische Behandlung entlassen.

Fall 16. Hilda Sch., $2^1/_2$ J. alt. 29. VI. 11—15. V. 11. Eltern leben, sind gesund. Seit ein paar Monaten leidet das Kind an Otitis media des rechten Ohres. Seit kurzem trat Schwellung über dem linken Radiusköpfchen auf. Ebenfalls Schwellung und Ulceration am Nasenrücken. Starke Schwellung des linken Ellenbogens, besonders stark in der Gegend des linken Radiusköpfchens. Hier starke Druckempfindlichkeit, Gelenk frei. Lungen, Herz, Abdomen o. B.

Röntgenbefund: Fast die ganze proximale Hälfte des Radius ist vom Periostmantel umgeben, der besonders auf der ulnaren Seite stark ausgebildet ist, 4—5 mm Dicke beträgt und oben an einzelnen Stellen zerklüftet ist und wenig Schatten wirft. Auf der gegenüberliegenden Seite ist derselbe weniger ausgesprochen, bezw. grösstenteils wieder zerstört. Der Knochen selbst erscheint verwaschen, fleckig bis hinauf zum Radiusknöpfchen. Nach der Peripherie zu tritt die Kortikalis und Markhöhle wieder schärfer hervor. Das oberste etwa 2 cm lange Stück erscheint vom übrigen losgelöst. Ulna und Humerus sowie die Gelenkverbindungen sind in ihren Konturen erhalten, aber verwaschen und aufgehellt.

Operation: Längsschnitt an der radialen Seite über dem proximalen Radiusende. Abpräparieren des Periosts. Beim Auskratzen des Herdes erweist sich das erkrankte

Radiusköpfchen als vollständig sequestriert und vom gesunden Knochen abgelöst. Dasselbe wird mit dem scharfen Löffel herausgehoben. Jodoformäther. Tamponade. Hautnaht, Trockenverband. Heilungsverlauf ein recht langsamer. Auf Wunsch der Eltern wird das Kind vorzeitig aus der Behandlung entlassen.

Fall 17. Hermann K., 5 J. alt. 16. V. 11—7. VI. 11. Vater vor 3 Jahren an Tuberculosis pulmonum gestorben. 4 Geschwister tot. Das Kind wird wegen multipler Tuberculose in die Klinik eingewiesen. Ziemlich kräftig entwickeltes, gut genährtes Kind. Zähne zum grössten Teil kariös. Rachenorgane, Herz, Lungen, Abdomen o. B. Hals frei von Drüsen. Spina ventosa des 4. Fingers der r. Hand. Fistelbildung an beiden Ellenbogen. Geringe Schwellung und Druckempfindlichkeit über den beiden Olecrani. Gelenke frei. Drüsenabscess in der r. Achselhöhle.

Röntgenbefund: R. Olecranon weist an der Streckseite einen haselnussgrossen, etwas unregelmässigen, ovalen Herd auf, der zirka $1^1/_2$ cm vom Gelenk entfernt ist. Starke Sklerose in der Umgebung, besonders stark distalwärts. Unansehnliche Periostitis auf der Streckseite. Atrophie der umgebenden Knochenpartieen. Gelenkknorpel intakt. Radius atrophisch. Humerus gesund (siehe Fig. 9)

Operation: Entfernung des haselnussgrossen tuberculösen Herdes in jedem Olecranon durch Auskratzen mit scharfem Löffel nach Anlegen eines Resektionsschnittes. Ausschneiden der Fisteln. In den Herden fand sich tuberculöser Eiter vor. Keine Sequester. Jodoformäther.

Tamponade. Hautnaht. Exarticulation des 4. r. Fingers. Eröffnung des Drüsenabscesses in der r. Achselhöhle.

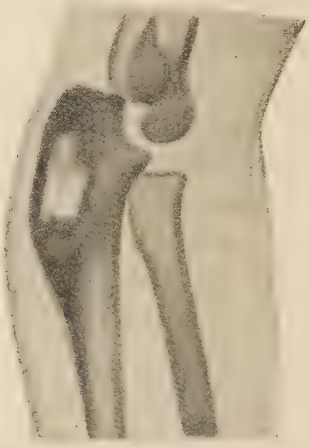

Fig. 9.

Heilungsverlauf gut. Wunde schliesst sich. Kind wird geheilt entlassen. —

Bei allen unseren 17 Patienten waren die Vorderarmknochen in sämtlichen Fällen Sitz primärer Herderkrankungen, mit Ausnahme des Falles 4, wo ausser einem primären Herd im distalen Radiusende sich noch eine sekundäre Erkrankung des Olecranons vom Ellenbogengelenk aus vorfand. Vergleichen wir nun die verschieden hohe Disposition der einzelnen Knochenabschnitte der Ulna und des Radius zur tuberculösen Infektion untereinander, so überrascht uns vor allem hier die überwiegende Häufigkeit der Tuberculose des distalen Radiusendes. Während nach den oben angeführten statistischen Angaben von Billroth-Menzel, Jaffé, Schmalfuss u. a.

die Radiustuberculose als eine ausserordentlich-seltene Erkrankung angesehen werden musste, ergeben unsere 17 Fälle von primärer Vorderarmtuberculose eine tuberculöse Erkrankung des Radius in 8 Fällen (Fall 1, 2, 3, 4, 5, 6, 15, 16), dagegen in der Ulna bloss in 9 Fällen. Was die Lokalisation der Tuberculose am Radius anbetrifft, so war das distale Radiusende am häufigsten befallen (6 mal), was auch mit den früheren Angaben übereinstimmt. Dagegen hatten wir unter unseren 17 Fällen von Vorderarmtuberculose nur einen einzigen Fall (Fall 16) von Tuberculose des Capitulum radii aufzuweisen gehabt. An der Ulna war das Olecranon der bevorzugte Sitz für die tuberculöse Erkrankung (6 mal), während auch das distale Ende der Ulna unter 17 Fällen zweimal primär tuberculös erkrankt war. Was den Schaft der Ulna und des Radius anbetrifft, so war er 1 mal am Radius und 1 mal an der Ulna Sitz primärer Herderkrankung. Wollen wir nun eine Häufigkeitsskala für die Disposition der einzelnen Knochenabschnitte der Ulna und des Radius für die tuberkulöse Infektion aufstellen, so erhalten wir folgende Reihenfolge:

1.	Proximale Ulnaende . . .	6 mal	= 35 %
2.	Distale Radiusende . . .	6 „	= 35 %
3.	„ Ulnaende	2 „	= 12 %
4.	Schaft der Ulna	1 „	= 6 %
5.	„ des Radius	1 „	= 6 %
6.	Capitulum radii	1 „	= 6 %
	Summa:	17 Fälle	
	davon Ulna	9 mal	= 53 %
	Radius	8 „	= 47 %.

Vergleichen wir nun die Reihenfolge mit der von mir oben auf Grund der vielen Angaben aus der Literatur aufgestellten Reihenfolge, so überrascht uns vor allem die Tatsache, dass das distale Radiusende in dem Ergriffenwerden von der tuberculösen Erkrankung dieselbe Stelle in der Reihenfolge einnimmt, wie das Olecranon, während doch eigentlich dem spongiosareichen und einem Trauma viel mehr ausgesetzten Olecranon weitaus der erste Platz gebührt. Ich glaube, dass unter einer grösseren Anzahl von Krankheitsfällen, als wie ich hier anführen konnte, das Olecranon sicher den ersten Platz bei der tuberculösen Erkrankung behaupten, dass jedoch auch das distale Radiusende in dem Ergriffenwerden von der Tuberculose nicht sehr weit hinter dem Olecranon zurückstehen würde, und dass der Radius überhaupt gar nicht so selten erkrankt, als wie die oben erwähnten Autoren bis dahin angenommen hatten. Im übrigen stimmt die Häufigkeitsskale unserer 17 Fälle mit den früheren Angaben überein. Bei der Schafttuberkulose gebührt nach den Angaben von v. Friedlaender und Reichel der Ulna der erste Platz in der Reihenfolge.

Bei der Betrachtung der Knochentuberculose des Vorderarms vom pathologisch-anatomischen Gesichtspunkt aus ergibt sich im grossen Ganzen dasselbe Bild, das ich schon im Kapitel über Allgemeine Knochentuberculose entworfen habe. Fast in allen unseren Fällen haben wir es mit einer „circumcripten, sequesterbildenden, zur Verkäsung und Vereiterung führenden Form“ der Knochentuberculose (König) zu tun. In einem Falle (5) ergab

der Befund bei der Operation eine ausgedehnte diffuse Infiltration des Radiusdiaphysendes, während in einem zweiten Fall (2) das Röntgenbild bei der Differenzierung einer „trockenen, granulierenden Form“ (König) von einer „sequesterbildenden, zur Verkäsung und Vereiterung führenden Form“ keine sichere Diagnose zuliess. Königs „progressive, infiltrierende Knochentuberculose“ und die „caries carnosa“, die äusserst selten beobachtet werden können, waren in unseren 17 Fällen ausgeschlossen. Von den 15 Fällen von Tuberculose der Knochenenden hatten wir es meist mit circumcripten, rundlichen Herden von Kirschkern- bis Haselnussgrösse zu tun gehabt. Hierbei war der Sitz der Herderkrankung für die einzelnen Knochenenden ein ganz charakteristischer: während im Olecranon, mit Ausnahme von Fall 17, in allen 4 Fällen (7—10) der Herd mehr zentralwärts und dicht unter dem Gelenkknorpel, in Fall 7, 8 und 9 sogar den Knorpel berührend, seinen Sitz hatte, sehen wir am distalen Radius- und Ulnaende den Herd viel weiter vom Gelenk entfernt gelegen: in dem einen Falle der Ulnatuberkulose am distalen Ende (Fall 13) des Vorderarms sass der Herd mehr nach aussen von der Längsachse der Ulna und oberhalb des processus styloideus, vom Gelenkknorpel durch eine zirka 5 mm dicke Knochenschicht abgegrenzt, während am distalen Radiusende 4 mal (Fall 2, 4, 5 und 6) die Erkrankung im Zentrum der Diaphysenspongiosa, also vom Gelenk weit entfernt, einmal (Fall 1) in der Metaphyse, direkt an der Epiphysenlinie, und nur einmal (Fall 3) in der Epiphyse — und zwar hier am

processus styloideus radii — ihren Sitz hatte. Diese für die Vorderarmtuberculose so sehr charakteristische Tatsache, dass am proximalen und am distalen Ende der Vorderarmknochen die Herderkrankung in verschieden weiter Entfernung vom Gelenkknorpel ihren Sitz hat, hat nun zur Folge, dass auch das weitere Schicksal des Prozesses an beiden Enden der Vorderarmknochen ein verschiedenes zu sein pflegt: während am Olecranon der tuberculöse Herd infolge seines unmittelbaren Sitzes unter dem Gelenkknorpel leicht ins Gelenk perforieren und eine Ellenbogengelenktuberculose hervorrufen kann, kommt es am distalen Ende des Radius und der Ulna meist zum Durchbruch nach aussen, da ja der Prozess hier weiter vom Gelenk sich entwickelt, meist in dem spongiösen Diaphysenende und hier, wie es uns Fall 2, 4 und 13 im Röntgenbild deutlich zeigen, dicht unter der Kortikalis seinen Sitz hat. Hieraus erklärt sich nun auch die Tatsache, warum die Handgelenkstuberculose in seltenen Fällen sekundär durch Perforation eines primären Herdes der Vorderarmknochen ins Gelenk ihre Entstehung nimmt, dagegen bei der Ellenbogengelenktuberculose nach König, der unter 52 Fällen von tuberculöser Ellenbogengelenkentzündung 1 mal im Radius und 22 mal in der Ulna primäre Herde nachweisen konnte, das proximale Ulnaende, vor allem das Olecranon, in 42,3 % aller Fälle von Ellenbogengelenktuberculose als Ursache für die Erkrankung des Gelenks angesehen werden muss. Nach Cösters Bericht fand sich unter seinen 52 Fällen von Handgelenktuberculose nur 1 mal im Radius und 1 mal in der Ulna

ein primärer Herd, die ins Gelenk perforiert waren. Am distalen Ende des Vorderarms sind also nach Cöster die Vorderarmknochen in nur 3,8 % aller Fälle von Handgelenkstuberculose als die Urheber für die tuberculöse Erkrankung des Gelenks anzusehen. Auch in unseren 8 Fällen von distaler Vorderarmtuberculose war das Gelenk meist gesund: nur in einem einzigen Falle (12) zeigte der Röntgenbefund, sowie die Funktion des Handgelenks eine von der Ulna aus erfolgte Perforation in die Gelenkhöhle. Unter den 6 Fällen von Tuberculose des Olecranon dagegen war das Ellenbogengelenk in 4 Fällen (Fall 8—11) vom Vorderarm aus secundär infiziert und müssen wir im Falle 7 das Gesundbleiben des Gelenks auch nur als einen glücklichen Zufall ansehen, da ja auch hier der Herd dicht bis an den Gelenkknorpel reichte und nur zufälligerweise sich den Weg durch den Knochen nach aussen bahnte. Nur in einem einzigen Falle (Fall 17) sehen wir den Herd recht weit vom Gelenk entfernt seinen Ursprung nehmen, welcher Umstand auch einen extra-artikulären Durchbruch zur Folge hatte. Im Vergleich zu den Epiphysen des Femur, wo der Herd fast immer ins Gelenk perforiert, steht das Olecranon in Bezug auf den intraartikulären Durchbruch viel günstiger da, insofern hier dank der günstigen Lage der Kapselinsertion es unter Umständen auch zum extraartikulären Durchbruch kommen kann, oder wenigstens die Perforation nach aussen häufig der Gelenkperforation vorausgeht, was wir eben in unserem Falle 7 und 17 gesehen haben. Abscesse und Fisteln, welche hierbei zu den Herden im

Olecranon, oder bei distaler Tuberculose zum unteren Teil der Ulna führen, liegen dann auf der Rückseite des Vorderarms und zwar in der Regel auf der nach dem Radius stehenden Seite der Ulna (Fall 7, 8, 9). Am distalen Radiusende dagegen sehen wir die Fistelbildung meist an der volaren Seite des Vorderarms, mehr nach der Aussenseite des Radius ihre Entstehung nehmen (Fall 1 und 6). Was die Lokalisation der Herde im Olecranon anbetrifft, so habe ich schon oben die Tatsache hervorgehoben, dass sie ihren Lieblingssitz unter dem Gelenkknorpel, an der incisura sigmoidea haben. Ueber die charakteristische Lokalisation der tuberculösen Herderkrankung im Olecranon und über ihr weiteres Schicksal schreibt Kosima Folgendes: „Die Stelle an der Ulna, wo tuberculöse Herde am häufigsten beobachtet worden sind, ist die innere Fläche des Olecranon, die cavitas sigmoidea major, in welcher bohnengrosse, wallnussgrosse oder noch grössere Herde sitzen können mit mehr oder weniger gelösten Sequestern. Diese Granulationsherde perforieren in der Regel in die Gelenkhöhle. Der Prozess kann sich auch an dem inneren oder äusseren Rande der cavitas sigmoidea major lokalisieren und schliesslich einen Defekt von verschiedener Grösse erzeugen. Ausser an oben angegebenen typischen Stellen können noch in wenigen Stellen tuberkulöse Herde weiter unten nach der Ulna zu oder ganz auf der Hinterfläche des Olecranon zustande kommen, wobei öfters der Abscess paraartikulär verlaufen kann.“ Diese von Kosima beschriebene Lokalisation der tuberculösen Herde im Olecranon bewahr-

heitet sich auch in allen unseren Fällen von Olecranontuberkulose, insofern die meisten Herde hier dicht unter dem Gelenkknorpel sitzen (7 – 11) und infolgedessen meist ins Gelenk perforieren, während die wenigen Fälle nur — bei uns nur ein Fall (17) — einen Herd weiter unten nach der Ulna zu aufweisen, der in der Regel nach aussen perforiert.

Während beim Humerus und dem Femur die tuberculöse Knochenerkrankung uns vor allen Dingen als eine reine Epiphysentuberculose vor Augen zu treten pflegt, obgleich sie auch hier gelegentlich im spongiösen Diaphysenende, der sog. Apophyse, ihren Sitz haben kann, sehen wir sie an den Vorderarmknochen, insbesondere am distalen Radiusende, sehr oft, wie dies unsere Fälle lehren, in dem spongiösen Knochengewebe des Diaphysenendes ihre Entstehung nehmen. Während in Fall 6 der Herd in der Diaphyse nur durch 2 mm dicke Schicht von der Epiphysenlinie getrennt war, sehen wir ihn in drei anderen Fällen (Fall 2, 4 u. 5) recht hoch oberhalb der Epiphysenlinie, zirka 1—2 cm von ihr entfernt, liegen. Die Epiphyse des distalen Radiusendes war nur in einem einzigen Fall (3) primärer Sitz eines tuberculösen Herdes. Dass diese Prädisposition des Diaphysenendes des Radius für die tuberculöse Infektion mit der Gefässverzweigung und Blutversorgung in engem Zusammenhang steht, habe ich im Kapitel über allgemeine Knochentuberculose bei der Besprechung über die experimentellen Untersuchungen, die Lexer an injizierten Knochenarterien auf diesem Gebiete an-

gestellt hat, schon erwähnt und will deshalb diese Frage nicht nochmals näher erörtern.

Streng zu unterscheiden von der tuberculösen Erkrankung, die im spongiosareichen Diaphysenende sich entwickelt, ist die eigentliche Diaphysentuberculose des Schafts und des Markkanals der Vorderarmknochen, die entweder vom Mark oder vom Periost und der Rindenschicht aus ihren Ursprung nehmen kann. Die erstere, die sog. Osteomyelitis tuberculosa, die nach der von Bruns aufgestellten Statistik primär äusserst selten vorkommen soll und unter seinen 2127 Fällen von Knochen- und Gelenktuberculose nur in 0,05% aller Fälle gefunden werden konnte, bevorzugt vor allen anderen langen Röhrenknochen vor allem die Ulna und den Radius. Diese Osteomyelitis tuberculosa der Vorderarmknochen ist es nun, die so sehr häufig in der für die kurzen Röhrenknochen charakteristischen Form der spina ventosa aufzutreten pflegt und deshalb in der Pathologie der Knochentuberculose ein nicht zu unterschätzendes Interesse bietet. Diese spina ventosa kommt nach Krause am Radius, Ulna und der Fibula zwar seltener vor als an den kurzen Röhrenknochen, immerhin aber noch häufiger als am Femur, Humerus und der Tibia. Sie kommt dadurch zu Stande, dass die Kortikalis von innen her aufgezehrt wird, während gleichzeitig infolge Reizung des Periosts immer neue Knochenschichten angebildet werden, die dann wiederum der Zerstörung anheimfallen, so dass der betreffende Knochen in seiner Mitte schliesslich eine eigentümliche

flaschenförmige Gestalt gewinnt. Fast immer handelt es sich bei der spina ventosa, wie überhaupt bei der primären tuberculösen Osteomyelitis um Kinder im Alter von 2—6 Jahren, die in der Regel erblich belastet und mit multiplen Tuberculosen behaftet sind.

Auch in unseren beiden Fällen (14 u. 15) von primärer Osteomyelitis tuberculosa handelt es sich um jugendliche Patienten von 6 u. 8 Jahren, wo in einem Falle der Radius, im andern Falle die Ulna im mittleren Drittel durch mässige periostale Wucherung spindelförmig aufgetrieben waren und das Bild der spina ventosa darboten. Das Röntgenbild zeigte in beiden Fällen eine zentrale, zirka haselnussgrosse Höhle, eine Zerstörung der Kortikalis von Innen aus und eine Periostauftreibung von zirka 2—3 mm Dicke. Beide Patienten erwiesen sich als schwächliche, zu öfteren Krankheiten disponierende Individuen. Während beim Knaben die Anamnese eine erbliche Belastung sicherstellte, musste dieselbe beim Mädchen infolge Fehlens einer Familienanamnese auf Grund der objektiven Untersuchung angenommen werden; auch fanden sich beim Knaben noch anderweitige tuberculöse Herde in den Lungenspitzen und den Halsdrüsen — alles Tatsachen, die als Begleiterscheinungen bei der Osteomyelitis tuberculosa aufzutreten pflegen. Bemerkenswert ist der Umstand, dass die Diaphysentuberculose bisweilen zugleich an beiden Vorderarmen, wie überhaupt auch in den anderen langen Röhrenknochen, symmetrisch auftreten kann. So fand Schmalfuss beiderseits im Humerus fast in gleicher

Höhe tuberculöse Herde. Meinel beschreibt einen Fall, wo bei einem zweijährigen Mädchen neben tuberculösen Erkrankungen der Lungen, der Schädel- und Gesichtsknochen rechts und links im Humerus, im Radius und in der Ulna tuberculöse Affektionen durch die Obduktion nachgewiesen wurden. Unter Friedlaenders 15 Fällen von Osteomyelitis tuberculosa zeigte das Röntgenbild in einem Falle sowohl den linken, als auch den rechten Radius (Fall 1 unten) fast in gleicher Höhe am distalen Ende keulenförmig verdickt. Schliesslich führt Charitonoff in seiner Dissertationsschrift einen sehr interessanten Fall der infiltrierenden Form der Schafttuberculose an, wo bei einem $1^1/_2$ Jahre alten Kinde der Röntgenbefund eine beiderseitige tuberculöse Affektion des Radius, der Ulna, der Tibia und der Fibula ergeben hatte. Unser Fall 14 ergibt aus der Anamnese eine zirka 2 Jahre vor der gegenwärtig aufgetretenen Tuberculose der rechten Ulna vorhanden gewesene und durch Operation geheilte tuberculöse Erkrankung des linken Unterarms. Auf Grund der oben erwähnten Angaben könnten wir nun, uns auf die heute wohl sicherstehende Lehre von der embolischen Entstehung der primären Herde stützend, die Annahme, dass es sich auch in unserem Falle 14 um eine gleichzeitige Embolie in die beiderseitigen Vorderarmknochen handeln könnte, wobei jedoch der Prozess in der rechten Ulna lange Zeit latent geblieben war und es erst nach 2 Jahren durch irgend eine zufällige Gelegenheitsursache zum Ausbruch gekommen war, als gerechtfertigt erscheinen lassen.

In Fall 17 treten uns ebenfalls in beiden Ulnaknochen gleichzeitig und in gleicher Höhe gelegen tuberculöse Herde entgegen. Hier handelt es sich jedoch nicht um Osteomyelitis tuberculosa, da ja die Herde in der Spongiosa der Olecrani ihren Sitz hatten.

Inwieweit die tuberculöse Osteomyelitis der Diaphysen langer Röhrenknochen die Vorderarmknochen bevorzugt, inwieweit sie hier einen charakteristischen Verlauf nimmt und in was für verschiedenen Formen sie hier auftreten kann, mögen v. Friedlaender seine Angaben lehren, die er auf Grund der Röntgen- und Sektionsbefunde seiner 15 Fälle von primärer Osteomyelitis tuberculosa machen konnte. Unter den 15 Patienten, die sämtlich im Alter von 2—8½ Jahren standen, wo in 5 Fällen erbliche Belastung nachgewiesen werden konnte, wo es sich fast überall um multiple Knochen- und Gelenkstuberculose handelte, war die Ulna in 8 Fällen, der Radius in 4 Fällen befallen. Bemerkenswert ist, dass auch die Tibia mit 8 Herden vertreten war, was v. Friedlaender auf die exponierte Lage des Knochens zurückführt, während nach anderen Angaben in der Literatur der Ulna die stärkere Prädisposition zugeschrieben wird. In sämtlichen Fällen der Vorderarmtuberculose ergibt der Röntgen- oder Sektionsbefund mitunter eine beträchtliche keulenförmige oder spindelförmige periostale Auftreibung der erkrankten Knochen. Ueberall wird die Verdickung des Knochens nicht durch Aufblähung des Schaftes, sondern durch Knochenauflagerung infolge Periostitis gebildet, wobei in den

meisten Fällen der durch die beträchtliche Knochenauflagerung gebildete Osteophytmantel in sich den abgestorbenen Teil des Schaftes als zylindrischen Sequester beherbergt.

Um die für die Schafttuberculose der Vorderarmknochen so sehr charakteristischen klinischen und pathologisch-anatomischen Erscheinungen noch mehr zu veranschaulichen, mögen folgende 4 Krankheitsfälle aus Friedlaenders Bericht angeführt werden:

Fall 1. Gustav L., $5^1/_2$ J. alt. Aufgenommen 1. II. 04. Noch in Behandlung. Erblich nicht belastet, hat keine Infektionskrankheiten durchgemacht. Im August 1900 entwickelte sich eine spina ventosa des 1. Ringfingers, im August 1901 traten die ersten Erscheinungen einer Spondylitis cervicalis auf, welche im Dezember 1902 zu Fistelbildung am Halse und Nacken führte. Seit zwei Monaten besteht am rechten und linken Vorderarm oberhalb der Handgelenke eine Anschwellung, die rasch exulcerierte. Stark abgemagertes Kind mit angulärer Kyphose der Halswirbelsäule, ausgedehnten Infiltraten der Weichteile des Halses und Nackens mit reichlich serzernierenden Fisteln. Beide Hände stehen in Ulnarabduktion, die Handgelenke sind nicht geschwollen und frei beweglich. Der linke Ringfinger ist durch Spina ventosa hochgradig deformiert. Am Rücken und der Beugseite der Vorderarme fällt eine knapp oberhalb der Handgelenke beginnende, links bis in die Mitte des Vorderarms, rechts nur bis zum mittleren Drittel desselben reichende Schwellung auf, die durch Verdickung

des Radius in gleicher Ausdehnung bedingt ist. Auf der Höhe der Schwellung sitzen guldenstückgrosse tuberculöse Hautgeschwüre, in deren Bereich zahlreiche Fisteln gegen den Knochen führen.

Röntgenbefund: Linker Radius. — Etwas mehr als die distale Hälfte des Radius ist mächtig verdickt; der Radius ist im Verhältnis zur Ulna verlängert. Der Verdickung entsprechend sieht man eine ziemlich dichte Osteophytmasse, welche eine Höhle umschliesst, durch welche der sehr atrophische Schaft des Radius durchzieht. Nahe dem Diaphysenkolben beginnt sich auch der Schaft des Radius zu verbreitern und es tritt in ihm eine zweite Höhlenbildung auf, welche radialwärts von verdichteter Spongiosa und gegen die Markhöhle durch ein schräg verlaufendes Dissepiment abgeschlossen ist. Ulnarwärts kommuniziert die Höhle im Diaphysenkolben mit jenem Hohlraum, welcher vom Osteophytmantel begrenzt ist. — Rechter Radius ist im distalen Drittel oberhalb der normalen Epiphyse verdickt. Im Bereiche der Auftreibung findet sich eine zentrale Höhle mit etwas verdichteten Wänden, welche nach unten gegen die Epiphyse keine scharfe Begrenzung besitzt, während sie nach oben durch ziemlich dichte Spongiosa vom Markkanal getrennt wird. Die Höhle enthält einen länglichen, als Sequester zu deutenden Körper. Der ganze Radius ist im Verhältnis zur Ulna verlängert.

Fall 2. Rudolf W., 7 J. alt. 21. X. 02—4. I. 03. Mutter an Tuberculose gestorben. Vor $2^1/_2$ Jahren Diphtheritis. Vor 2 Jahren Spina ventosa des linken

Ringfingers, der enucleiert wurde, bald darauf derselbe Prozess am Metacarpus desselben Fingers, seit 9 Monaten Schwellung des rechten Vorderarms nahe dem Ellenbogengelenk mit Abscessbildung. Der rechte Radius ist 3 Querfinger oberhalb des Stilus radii verdickt, die Auftreibung ist etwas uneben, schmerzlos. Weichteile darüber normal. Unterhalb des rechten Olecranon sitzt ein flaches, hellergrosses tuberculöses Geschwür dem verdickten Knochen fest auf. Das Ellenbogengelenk ist frei, Drüsenabscess in der Achsel. Das Kind kam dann nach St. Pelagio, von wo Herr Dr. Kien Ende Oktober 1903 die Freundlichkeit hatte, zu berichten, dass im Sommer (1903) ds. Js. das Ellenbogengelenk wegen Vereiterung eröffnet werden musste, wobei eine ausgebreitete Knochenkaverne im zentralen Diaphysenkolben der Ulna, eine ebensolche in der Epiphyse des Humerus mit mehreren Sequestern aufgedeckt wurde. Am Radius war der Zustand unverändert; das Allgemeinbefinden des Kindes hatte sich wesentlich gebessert.

Röntgenbefund: Rechte Ulna. = Das proximale Drittel der Ulna ist durch nicht sehr mächtige Knochenauflagerungen keulenförmig verdickt, welche der Kortikalis der Diaphyse dicht anliegen. Diese ist im Osteophytmantel ziemlich deutlich zu verfolgen, obwohl sie besonders an der radialen Seite rarefiziert und wie in Lamellen zerfallen ist. Das proximale Stück der verdichteten Diaphyse beherbergt eine Höhle, deren Mantel dorsalwärts aus neugebildetem Knochen besteht, der gegen die Insertion der Tricepssehne einige, der Weich-

teilfistel entsprechende Defekte erkennen lässt. Gelenkwärts ist die Höhle durch eine dünne Knochenplatte abgeschlossen. In derselben liegt, noch durch einzelne Knochenbälkchen mit der Diaphyse verbunden, ein Körper, der nach seiner Struktur einem der Ulna entstammenden Sequester entspricht. — Rechte Radius erscheint am Röntgenbild im Bereiche des distalen Drittels leicht durch geringfügige Knochenauflagerungen verdickt, welche an der radialen Seite weiter zentralwärts reichen, als an der ulnaren Seite. Entsprechend diesem dünnen Osteophytmantel ist die Struktur der Diaphysenspongiosa wie gelockert und viel übersichtlicher als an der gesunden Seite.

Fall 3. Wilhelmine B., 7 J. alt. Ambulanz 17. VI. 03. Familie väterlicherseits tuberculös. Vater und Mutter gesund, zwei ältere gesunde Schwestern. Seit 1 Jahr hinkt das Kind mit dem linken Fuss: anfangs bestanden Schmerzen, seit Ostern wird unter Nachlassen derselben eine Schwellung am Fussrücken bemerkt. Der linke Vorderarm ist seit 4 Wochen geschwollen, ohne Schmerzen, bei freier Beweglichkeit. Gesund aussehendes Kind, keine Zeichen von Rachitis oder Lues. Am linken Fuss besteht Spina ventosa des vierten Metatarsus. Die linke Ulna ist im mittleren Drittel spindelförmig aufgetrieben, bei Betastung schmerzlos, die Weichteile sind intakt, ebenso die Bewegung der Hand und Finger.

Röntgenbefund: Linke Ulna ist in beiden mittleren Viertel spindelförmig aufgetrieben; der Durchmesser beträgt an der dicksten Stelle 16 mm gegen 8 mm an der

gesunden Ulna. Entsprechend der Auftreibung sieht man undeutlich lamellär aufgebaute, periostale Knochenauflagerungen. In fast der ganzen Ausdehnung der Auftreibung ist der scheinbar erweiterte Markraum von einer Höhle eingenommen, die sich gegen die proximalen und distalen Abschnitte des Markkanals durch eine dünne Schicht verdichteten Gewebes begrenzt. Die ulnare Wand der Höhle wird von der von innen her arrodierten Kortikalis gebildet, während radialwärts nur neugebildeter Knochen die Höhle gegen die Weichteile begrenzt. Der Hohlraum ist von einer undeutlichen streifig gezeichneten Masse gefüllt.

Fall 4. Isaak Sch., $8^1/_2$ J. 20. II. 03—24. IX. 03. Ueber erbliche Verhältnisse nichts zu eruieren. Vor 3 Jahren Erblindung infolge einer Verletzung des Auges und sympatischer Ophtalmie. Seit Herbst 1902 besteht Epididymitis caseosa und Fungus des linken Kniegelenkes. In der letzten Zeit traten zahllose, kalte Abscesse am ganzen Körper auf, speziell auch im Bereiche des linken Vorderarms, dessen Ulna in der Mitte leicht spindelförmig verdickt ist. Die Abscesse hängen mit dem Knochen nicht zusammen. Ferner trat Fungus des rechten Kniegelenkes auf.

Obduktion: Chronische Tuberculose der Bronchial- und Mesenterialdrüsen mit käsiger Erweichung, zerstreute fibröse Tuberkel des rechten Oberlappens. Vereinzelte Tuberkel beider Nieren. Parenchymatöse Degeneration der Leber, des Herzens und der Nieren, multiple Knochen-Caries. Im oberen Drittel der linken Ulna ein zentral gelegener, über erbsengrosser, käsiger Herd.

Röntgenbild: Die linke Ulna ist im mittleren Drittel durch eine 2 mm dicke, schalige Knochenauflagerung verbreitert. Die Markhöhle ist im Bereich derselben von teilweise verdichteten Querbälkchen erfüllt.

Pathologisch-anatomischer Befund: Am Sagittaldurchschnitt ist der Knochen bis auf die geringfügige periostale Auflagerung im mittleren Drittel in seiner Form ungeändert. Die Spongiosa beider Diaphysenkolben ist anscheinend normal, dagegen ist die Markhöhle des Schaftes von ziemlich dichter Spongiosa erfüllt, deren Maschen von einem gelb-rötlichen Mark eingenommen werden. Das Mittelstück der so veränderten Markhöhle beherbergt einen grösseren käsigen Herd, der die ganze Breite derselben ausfüllt. Die Corticalis ist nicht atrophisch.

Vom pathologisch-anatomischen Gesichtspunkte aus teilt v. Friedlaender seine Fälle von tuberculöser Osteomyelitis in 3 Gruppen ein. Zur ersten Gruppe zählt er Königs „progressive, käsige Infiltration", die wir in Fall 1 am linken Radius vor uns sehen. Im Röntgenbild ist sie charakterisiert durch eine mit der Atrophie der Corticalis im krassen Widerspruch stehende Intensität der periostalen Knochenwucherung, durch die grosse Hinfälligkeit des neugebildeten Knochens, der durch die tuberculösen Granulationen und Eiterungen rasch aufgezehrt wird. Der vom Osteophytmantel umgebene infiltrierte Schaft des Röhrenknochens stirbt infolge der raschen Verkäsung des tuberculösen Gewebes rasch ab, ohne in seiner Form wesentlich gelitten zu haben; „dieses rasche Absterben macht es auch nun verständlich, dass mitten

im atrophischen Knochen Reste von innerer Sklerose nachweisbar bleiben, wenn die diffuse Erkrankung von einem ursprünglich circumskripten Herd in der Diaphyse ausging“ (v. Friedlaender). Die zweite Gruppe tritt nach Friedlaender als sog. „käsige Infiltration mit Sequesterbildung“ in Fall 1 am rechten Radius, in Fall 2 an der rechten Ulna und in Fall 3 an der linken Ulna auf. Diese zweite Gruppe ist unter seinen 15 Fällen am häufigsten vertreten und unterscheidet v. Friedländer in ihr zwei Stadien, deren eine Fistelbildung aufweist, welche der anderen fehlt. Im Röntgenbild ist diese Gruppe durch recht beträchtliche Zerstörung des Knochens und Bildung käsiger Sequester, durch das Fehlen jeglicher Sklerose in dem abgestorbenen Knochen, welcher Umstand in einer Einschmelzung des Gewebes vor dem Absterben infolge des langsamen Verlaufes des Prozesses seine Erklärung findet, durch das häufige Fehlen jeglicher Fistelbildung trotz ausgedehnter Nekrose und trotz totaler Sequestrierung des Nekrotischen charakterisiert. Hierbei ist die Periostwucherung nach der Fistelbildung meist sehr stark, während sie vor derselben sogar Rückbildung zeigen kann. Die Totenlade ist in unmittelbarer Nachbarschaft des Sequesters käsig infiltriert und nekrotisch, wobei der Uebergang des lebenden Gewebes in das abgestorbene sich infolgedessen allmählich vollzieht. Als dritte Gruppe bezeichnet v. Friedlaender die „zentrale käsige Infiltration ohne Sequesterbildung“, die wir in Fall II am rechten Radius und in Fall IV an der linken Ulna vor uns sehen und die im Röntgenbild durch geringe äussere

und innere Hyperostose, Zerstörung des Knochens von innen aus und schliesslich durch Fistelbildung charakterisiert ist. Charakteristisch ist hier das Verhältnis der zerstörenden Wirkung zur geringen Knochenneubildung.

Bei der Unterbringung unserer beiden Fälle von Osteomyelitis tuberculosa (Fall 14 und 15) in das von v. Friedlaender aufgestellte Schema würden wir, glaube ich, auf keinerlei Schwierigkeiten stossen, wenn wir den Fall 14, der durch die geringe periostale Auftreibung, die weitgehende Zerstörung der Kortikalis und durch die infolge der dünnen Beschaffenheit der Wandungen des Herdes drohende Fistelbildung charakterisiert ist, in die Gruppe III einreihen, dagegen den Fall 15, wo im Röntgenbild vor allem die starke vom Periost ausgehende Knochenauflagerung, die ausgedehnte innere Zerstörung des Knochens bei Abwesenheit jeglicher Fistelbildung deutlich hervortritt, wo ausserdem bei der Operation mehrere kleine, spitze Sequester gefunden werden konnten, zur Gruppe II zählen. Die progressive, käsige Infiltration der Gruppe I, die recht selten aufzutreten pflegt, haben wir unter unseren wenigen Fällen nicht beobachten können.

Der Umstand, dass unter unseren 17 Fällen von Vorderarmtuberculose wir zweimal eine primäre osteomyelitis tuberculosa antreffen konnten, ist insofern bemerkenswert, als diese Art der Tuberculose, wie ich schon oben erwähnt habe, ausserordentlich selten vorkommt und fast ausschliesslich jugendliche Individuen von 2—8½ Jahren (Friedländer) befällt. Diese Praedisposition der jugendlichen Knochen findet nach Lexers Untersuchungen seine

Erklärung in der raschen Verzweigung der arteria nutritia und der viel reichlicheren Blutversorgung des Schaftes und des Markkanals jugendlicher Knochen als wie der erwachsenen Knochen.

Dass die Genese der primären tuberculösen Herderkrankungen der Vorderarmknochen, wie auch aller übrigen Knochen überhaupt, in embolischen Prozessen gesucht werden muss, ist schon im Kapitel über Allgemeine Knochentuberculose von mir näher erörtert worden. Eine bei der primären Olecranontuberculose öfters vorkommende Begleiterscheinung bietet jedoch bei der Besprechung der Entstehung der primären tuberculösen Herde an den Vorderarmknochen ein gewisses Interesse. Es handelt sich um die Tatsache, dass neben einem primären Herd im Olecranon öfters zugleich ein primärer Herd im distalen Humerusende und zwar hier meist im Condylus oder Epicondylus radialis besteht. Dieser scheinbar sehr merkwürdige Umstand findet jedoch seine Erklärung in der für den Vorgang bei den embolischen Prozessen so sehr charakteristischen Verzweigung der Arteria profunda brachii, die ungefähr in der Mitte des Oberarmes unter dem Bauche des m. extensor triceps sich in zwei Aeste auflöst, von denen der eine, die arteria collateralis media, zum Olecranon in das Rete articulare cubiti verläuft, während der andere Ast, die arteria collateralis radialis, die quasi die Fortsetzung der arteria profunda brachii bildet, an der lateralen Seite des Oberarms sich zum Epicondylus radialis humeri begibt, um sich hier ebenfalls an dem Rete articulare cubiti zu beteiligen (Gegenbauer);

ein dritter, höher gelegener Ast der arteria profunda brachii, die arteria nutritia humeri, geht unter der crista tuberculi minoris in das hier gelegene meist ansehnliche foramen nutricium humeri (Rauber), um sich dann im Knochen, wie es Lexers Untersuchungen an injizierten Knochenarterien gezeigt haben, nach den Knochenenden zu zu verzweigen. Aus diesen anatomischen Befunden geht also hervor, dass die arteria profunda brachii sowohl das Olecranon (arteria collateralis media), als auch das distale Humerusende (arteria collateralis radialis und arteria nutricia humeri) mit Blut versorgt, und werden wir somit leicht verstehen können, warum ein Embolus, wenn er mal in die arteria profunda brachii gelangt ist und sich hier an einer der Verzweigungstellen zersplittert hat, sowohl in das Olecranon, als auch in das distale Humerusende gelangen und hier gleichzeitig tuberculöse Herderkrankungen hervorrufen kann. Warum hierbei vor allem der Condylus bezw. Epicondylus externus von der Herderkrankung bevorzugt wird, „lässt sich aus den Gefässverhältnissen des Knochens selbst an der Hand der besten Beschreibungen, Präparate und Zeichnungen nicht ohne weiteres nachweisen, da es ihnen an Uebersichtlichkeit fehlt und oft nur die gröberen Verzweigungen mit Hilfe der Injektionsmasse dargestellt sind“ (Lexer). Kosima schreibt: „Die am häufigsten befallene Stelle am Humerus ist der Condylus externus humeri. Unter 43 mal kamen 21 mal am Condylus externus, 12 mal am Condylus internus tuberculöse Herde vor, während sie nur 10 mal in der Mitte des Humerus vorkamen.“ Dass das

Vorkommen tuberculöser Herde gleichzeitig am Olecranon und am distalen Humerusende ein relativ häufiges Ereignis ist, lehren die zahlreichen Angaben aus der Literatur. König berichtet über 12 Fälle unter seinen 42 Fällen von ostaler Ellenbogengelenktuberculose, wo zugleich am Humerus und an der Ulna primäre Herde gefunden werden konnten. Kosima konnte unter 91 Fällen von ostaler Ellenbogengelenktuberculose 9 mal primäre Herde zugleich am Humerus und an der Ulna nachweisen; 1 mal fand er gleichzeitig einen primären Herd am Humerus und einen am oberen Radiusende, welche Tatsache darin seine Erklärung findet, dass das obere Radiusende ebenfalls, wie das Olecranon und das distale Humerusende, von den Arterien des Rete articulare cubiti, also Endverzweigungen der arteria profunda brachii, durchsetzt wird. Scheimpflug hat bei seinen 18 arthrotomierten tuberculösen Ellenbogengelenken in 3 Fällen primäre Herde gleichzeitig am Humers und an der Ulna beobachten können. Schliesslich berichtet auch Oschmann über 3 Fälle unter seinen 15 Fällen von ostaler Ellenbogengelenktuberculose, wo primäre Herde zugleich im Olecranon und im Condylus externus nachgewiesen werden konnten.

Unter unseren 17 Fällen von Tuberculose der Vorderarmknochen war das Olecranon in 6 Fällen Sitz primärer Herderkrankung, wobei in 3 Fällen gleichzeitig auch das distale Humerusende einen tuberculösen Herd auf dem Röntgenbild aufwies. Während in Fall 8 schon die objektive Untersuchung mit der Sonde den Nachweis eines tuberculösen Herdes im Epicondylus internus liefern konnte,

war der Sitz des Herdes in Fall 9 und 11 infolge Fehlens eines Operationsbefundes und eines genaueren Status aus dem Röntgenbild allein nicht mit Sicherheit zu ermitteln. In Fall 7, 10 und 17 zeigte das Röntgenbild am distalen Humerusende keine irgendwelche pathologischen Verhältnisse: hier war das Olecranon allein Sitz eines haselnussgrossen, rundlichen oder ovalen tuberculösen Herdes.

Neben der Genese ist auch die Aetiologie der Vorderarmtuberculose von gewissem Interesse, insofern hier das Trauma als aetiologisches Moment eine nicht zu unterschätzende Rolle zu spielen scheint. Vor allem ist es die Ulna, die nach Friedlaender durch ihre exponierte Lage einem Trauma mehr ausgesetzt ist als wie der Radius, welcher Umstand auch wohl die Praedisposition der Ulna zur tuberculösen Infektion zur Folge hat. Auch soll nach Oschmann die bei der Ellenbogengelenktuberculose so häufige Mitbeteiligung des Olecranon im Trauma gesucht werden. Oschmann schreibt: „Wenn man, wie sehr viele annehmen, das Trauma als ein wichtiges aetiologisches Moment der tuberculösen Erkrankungen ansieht, so kann diese überwiegende Häufigkeit der primären Erkrankung des Olecranon, wie mir scheint, dadurch erklärt werden, dass das Olecranon als stark hervortretender und am wenigsten geschützter Teil am meisten einem Trauma ausgesetzt ist.“ Drei sehr hübsche Beispiele von traumatischer Vorderarmtuberculose mit primärer Herdbildung im Knochen führt Voss in seiner Dissertationsschrift an, wo es sich 2 mal um eine Radiustuberculose am distalen Ende und 1 mal um eine gleichzeitige Tuberculose des

Olecranons und des Condylus externus humeri in Anschluss an ein kurz vorhergegangenes Trauma handelte:

Fall 1. S. B., 58 J. alt. 28. IV. 1891. Vor 1 Jahr typische Radiusfraktur rechts. Langsame resp. verzögerte Heilung. Seit dieser Zeit ist der Arm unbrauchbar und macht oft geringe Schmerzen. Patient war dem betreffenden behandelnden Arzt genau bekannt und wurde öfter von ihm untersucht. Die Fraktur soll eine durchaus klassische mit allen Symptomen gewesen sein und wurde in typischer Stellung geschient. Gegend des ganzen rechten Handgelenks geschwollen und livid verfärbt. In der Umgebung der arteria radialis mehrere markstückgrosse Abscesse mit deutlicher Fluktuation. Gelenk unbeweglich, sehr schmerzhaft.

Diagnose: Tuberculosis articulationis manus dextri.

Therapie: Resectio. Abmeisselung der Gelenkenden von Radius und Ulna. Das Gelenkende des Radius liegt lose im Gelenk. Im Radius käsiger, tuberculöser Herd. Entfernung der erkrankten ersten Handwurzelreihe und der Kapsel.

Fall 2. W. D., 32 J. alt. 5. III. 03—30. V. 03. Patient nicht belastet. Am 12. IV. 02 schlug Patient, wie durch Zeugen nachgewiesen worden ist, mit der vorher sicher beschwerdefreien rechten Hand auf das Luftventil einer Maschine. Er fühlte im Moment etwas Schmerz, der wieder besser wurde, konnte während des Sommers seine Arbeit verrichten und hatte hin und wieder nach stärkerer Anstrengung Schmerzen in der rechten Hand. Seit Neujahr wurden die Beschwerden

im Handgelenk stärker, es schwoll an und wurde immer unbeweglicher. Rechter Handrücken mässig stark diffus geschwollen, ödematös. Handgelenkgegend sowohl auf der Streck- wie Beugseite stark geschwollen. Bei Druck auf den Prozessus styloideus ulnae äussert Patient lebhaften Schmerz. Bewegungen im Handgelenk aktiv nahezu vollkommen unmöglich, beim Versuche, dasselbe passiv zu bewegen, empfindet Patient heftige Schmerzen. Supination ist bis 90° möglich.

Diagnose: Tuberculose des Handgelenks.

Operation: Langenbeck'scher Schnitt auf dem Dorsum des Handgelenks. Exstirpation der Kapsel. Die Handwurzelknochen werden mit dem scharfen Löffel herausgehebelt, nur ein Stück vom Multangulum majus bleibt zurück. Von der Gelenkfläche des Radius ist der Knorpel abgehoben. Herd im Prozessus styloideus radii.

Mikroskopisch: Zahlreiche Tuberkel mit Riesenzellen.

Fall 3. Christine B., 37 J. alt. 7. V. 99 Vater an Schwindsucht gestorben. Tuberculosis cubiti dextri. — 1891 fiel Patientin auf ebenem Boden auf den rechten Ellenbogen. Nach 14 Tagen Schmerzen und Bewegungsstörung. 1892 erfolgreich mit Jodoformölinjektionen behandelt. Seit Ostern des Jahres Verschlimmerung, 13. V. 99. Resectio cubiti: Knochenherd im Condylus externus humeri und im Olecranon.

In Fall 3 tritt uns hier wiederum gleichzeitig ein primärer Herd im Olecranon und im Humerusende entgegen, welche Erscheinung oben schon von mir näher besprochen wurde, nur scheint es hier, als ob der Em-

bolus schon vor dem Trauma an der Verzweigungsstelle der arteria profunda brachii gesessen habe und erst später durch das Trauma von hier losgerissen und in die beiden Knochenenden verschleppt worden sei; oder es ist auch die Annahme gerechtfertigt, dass beim Trauma die Herdbildung im Olecranon und Humerus schon vorhanden gewesen war jedoch der Prozess im Latenzstadium sich befand und es erst dank dem Gelegenheitstrauma wieder zum Ausbruch gekommen ist.

Im Vergleich zu den übrigen Knochen tritt nach Voss die traumatische Tuberculose der Vorderarmknochen recht selten auf.

Dass die individuelle Disposition, das Alter und Geschlecht bei der Vorderarmtuberculose ebenso eine Rolle spielen muss, wie überhaupt bei der allgemeinen Knochentuberculose, liegt auf der Hand und ist schon im Kapitel über allgemeine Knochentuberculose näher erörtert worden. Und dennoch finden wir unter unseren 17 Fällen von Vorderarmtuberculose gewisse Eigentümlichkeiten, die der Erklärung bedürfen. Was die individuelle Disposition anlangt, so handelte es sich in den meisten Fällen um schwächliche, mittelernährte, durch anderweitige tuberculöse Erkrankungen (Lungenaffektion, Drüsenaffektion, Nierentuberculose etc.) heruntergekommene und zur Knochentuberculose disponierende Individuen. In 5 Fällen konnte mit Sicherheit eine erbliche Belastung nachgewiesen werden, jedoch ist die Zahl zu gering und infolge des Fehlens in vielen Fällen einer Familienanamnese nicht stichhaltig, um daraus irgend-

welche Schlüsse ziehen zu können. Friedlaender konnte unter seinen 9 Fällen von primärer Osteomyelitis tuberculosa der Vorderarmknochen auch nur in 3 Fällen eine erbliche Belastung nachweisen, während in den meisten Fällen die Anamnese nichts Sicheres ergeben konnte. Was das Alter anbetrifft, so stimmen die Angaben unserer 17 Fälle mit denen aus der Literatur überein, insofern die Vorderarmtuberculose meistenteils bei jugendlichen Individuen auftritt. Am meisten war das 1.—10. Lebensjahr betroffen, während mit dem zunehmenden Alter auch die Häufigkeit der Vorderarmtuberculose stark abnimmt. Auf das 1.—10. Lebensjahr fielen 9 Fälle = 53%, auf das 10.—20. Lebensjahr kamen bloss 4 Fälle = 23%, auf das 20.—30. Lebensjahr 2 Fälle = 12%, auf das 30.—40. und das 40.—50. Lebensjahr nur noch zu einem Fall = zu 6%. Folgende Tabelle zeigt in eklatanter Weise die mit dem zunehmenden Alter stark abnehmende Prozentzahl der Vorderarmtuberculose:

1.—10.	Lebensjahr . .	9	Fälle =	53%
10.—20.	„ . .	4	„ =	23%
20.—30.	„ . .	2	„ =	12%
30.—40.	„ . .	1	„ =	6%
40.—50.	„ . .	1	„ =	6%
50.—60.	„ . .	0	„ =	0%
60.—70.	„ . .	0	„ =	0%
70.—80.	„ . .	0	„ =	0%
	Summa	17	Fälle =	100%
davon weiblichen	Geschlechts	12	„ =	71%
männlichen	„	5	„ =	29%

Die Geschlechtsdisposition bietet bei unseren Fällen von Vorderarmtuberculose insofern eine gewisse Eigentümlichkeit, als hier, im Gegensatz zur Knochentuberculose im Allgemeinen, vor allem das weibliche Geschlecht von der Infektion bevorzugt wird. Während unter Friedlaenders 9 Fällen von Osteomyelitis tuberculosa der Vorderarmknochen in 4 Fällen das männliche Geschlecht und in 5 Fällen das weibliche Geschlecht beteiligt waren, also 45% : 55% als Verhältnis resultiert, sehen wir in unseren 17 Fällen von primärer Vorderarmtuberculose nur 5 Mal das männliche Geschlecht, dagegen 12 Mal das weibliche Geschlecht von der tuberculösen Erkrankung befallen, was ein Verhältnis von 71% : 29% ergibt. Von den 5 männlichen Patienten hatte blos einer eine Radiustuberculose, die übrigen vier wiesen in 3 Fällen eine Olecranontuberculose und in einem Falle eine Tuberculose des Ulnaschaftes auf. Von den 12 weiblichen Patientinnen hatten 3 Patientinnen eine Olecranontuberculose, eine Patientin bloss eine Schafttuberculose des Radius, zwei Patientinnen eine Tuberculose des distalen Ulnaendes, fünf Patientinnen eine Tuberculose des distalen Radiusendes, und eine Patientin eine primäre Tuberculose des Radiusköpfchens. (Fall 16.)

Das Missverhältnis im Vergleich zur Knochen- und Gelenktuberculose im Allgemeinen, wo das männliche Geschlecht vor allem von der Erkrankung bevorzugt wird, findet seine Erklärung wohl darin, dass bei der allgemeinen Knochen- und Gelenkstuberculose meist schon

erwachsene Individuen im Alter von 20—30 Jahren, wo der Mann in seinem Beruf den körperlichen Schädlichkeiten viel mehr ausgesetzt ist, als wie die Frau, befallen werden, während bei der Vorderarmtuberculose, wo lediglich jugendliche Individuen vom 1.—20. Lebensjahre erkranken, es demnach nur von der individuellen Disposition, der erblichen Belastung und dem allgemeinen Kräftezustand des Körpers abhängt. In unseren 17 Fällen handelt es sich also, wie überhaupt bei der Vorderarmtuberculose, nicht um eine Geschlechtsdisposition, sondern um eine mehr oder weniger ausgesprochene zufällige Prädisposition des weiblichen Geschlechts zur Vorderarmtuberculose.

Die Symptome der Vorderarmtuberculose pflegen meist unter einem sehr charakteristischen Bilde aufzutreten. Vor allem ist es die Osteomyelitis tuberculosa, die, in Form der Spina ventosa auftretend, mit der manchmal ansehnlichen Knochenverdickung auch eine Schwellung der betreffenden Weichteile bedingt. Meist sehen wir bei der Vorderarmtuberculose, je nach dem Sitz und der Ausbreitung der Erkrankung im Knochen, bald eine spindelförmige, bald eine mehr über der Mitte der Ulna oder des Radius sich lokalisierende Anschwellung; oder die Anschwellung beginnt bei keulenförmiger Auftreibung der Knochen oberhalb des Handgelenks oder dicht unterhalb des Ellenbogengelenks, um von hier aus gegen den Schaft des Knochens zu allmählich abzunehmen. Beim Durchbruch des Herdes ins Gelenk, in die Weichteile oder nach aussen kommt es manchmal

zu einer ansehnlichen entzündlichen Reaktion in der Umgebung der erkrankten Partie. Wir erhalten dann eine Anschwelluug der Weichteile, die weit über die Gelenke hinausreicht. Besonders charakteristisch tritt dies Symptomenbild am Ellenbogengelenk uns vor Augen, wo der ganze Arm am Ellenbogengelenk spindelförmig verdickt erscheint, wobei die am stärksten ausgebildete Anschwellung am Gelenk sich gegen die Mitte des Humerus und des Vorderarms zu allmählich verliert, um den normalen Verhältnissen Platz zu machen. Die Anschwellung fühlt sich in der Regel weich und teigig an und ist meist stark druckempfindlich. Unter der Anschwellung fühlt man deutlich den verdickten, ebenfalls druckempfindlichen Knochen, dessen verdicktes Periost die vor allem bei der Spina ventosa charakteristische teigige Beschaffenheit aufweist. Beim Durchbruch des Abscesses unters Periost oder in die Weichteile tritt als nächstes Symptom das Fluktuationsgefühl bei der Palpation auf. Infolge der meist vorhandenen Druckempfindlichkeit des verdickten Knochens bei der Spina ventosa äussert der Patient bei der Supination und Pronation oft sehr starkes Schmerzgefühl. Die Haut über der erkrankten Stelle ist je nach der Ausbreitung des Prozesses bald unverändert, bald gerötet und von Fisteln, die den typischen tuberculösen Eiter secernieren, durchsetzt. Beim Durchbruch des Prozesses ins Ellenbogengelenk oder Handgelenk und bei sekundärer Infektion derselben ändert sich das Symptomenbild insofern, als oft erhebliche Funktionsstörungen der betroffenen

Gelenke resultieren, wobei die Patienten meist schon bei geringster Bewegung des Gelenks intensivste Schmerzen zu äussern pflegen.

Inwieweit das oben geschilderte Symptomenbild für die Vorderarmtuberculose charakteristisch ist, lehren unsere angeführten 17 Fälle. Während bei Fall 14 und 15, wo die tuberculöse Erkrankung mitten im Schaft der Knochen ihren Sitz hatte, dementsprechend auch eine stärkere Anschwellung des mittleren Drittels des Vorderarms beobachtet werden konnte, sehen wir bei Fall 1, 2, 5 und 6, wo es sich um Tuberculose des distalen Radiusdiaphysenendes handelt, eine Anschwellung des Vorderarms dicht oberhalb des Handgelenkes. Bei Fall 4, 8, 9, 10 und 12, wo das Gelenk bei der Erkrankung mitbeteiligt war, tritt nun dementsprechend auch eine mehr diffuse Schwellung des betreffenden Ellenbogen- oder Handgelenks auf, wobei als wichtige Symptome Schmerzen und Funktionsstörungen noch hinzugetreten waren. Dass die geschwollenen Partien nicht immer druckempfindlich zu sein brauchen, lehrt uns Fall 8, wo trotz Fistelbildung und starker Schwellung des ganzen Ellenbogengelenks die Patientin bei der Palpation gar keine Schmerzen äusserte; ebenso war der erkrankte Knochen auf Druck nicht empfindlich. Ein fistulöser Durchbruch nach aussen erfolgte in 6 Fällen und zwar 4 Mal am Olecranon (Fall 7, 9, 11 und 17), 1 Mal am Epicondylus medialis (Fall 8) und 1 Mal am distalen Vorderarmende (Fall 1). Hierbei wiesen die Fisteln am Olecranon und am distalen Vor-

derarmende ihren schon oben erwähnten typischen Sitz auf. Durchbruch ins Gelenk und daraus resultierende Funktionsstörung, nebst Schwellung des ganzen Gelenks sehen wir in Fall 4, 8, 9, 10, 11 und 12.

Wir ersehen also aus dem oben Gesagten, dass bei der Vorderarmtuberculose infolge der meist vorhandenen Knochenauftreibung und daraus resultierenden Anschwellung des Vorderarms, infolge des verhältnismässig raschen Durchbruchs nach aussen oder ins Gelenk, sowie infolge der meist vorhandenen Druckempfindlichkeit der geschwollenen Partie das Symptomenbild meist ein ausgeprägtes ist, während dagegen bei der Tuberculose des Femur, des Humerus und anderer Knochen lange Zeit oft jegliche subjektiven und objektiven Symptome fehlen können, bis schliesslich ein Durchbruch nach aussen, in die Weichteile oder ins Gelenk die Aufmerksamkeit des Arztes auf eine Erkrankung im Knochen lenkt. Jedoch auch bei der Vorderarmtuberculose kommt es zuweilen vor, dass die Patienten infolge des schwach ausgeprägten Symptomenbildes, wo Schwellung und Schmerzempfindung lange Zeit fehlen können, erst den Arzt aufsuchen, wenn es schon zu einem spontanen Durchbruch des Herdes nach aussen odes ins Gelenk gekommen ist. Zur Erläuterung dieser Tatsache mögen folgende lehrreichen Fälle, die von Kummer angeführt sind, dienen:

Fall 1. Frau Weber-Marti, 25 J. alt. Vor 4 Jahren grundloses Auftreten eines weichen Knotens unterhalb des linken Olecranons. Der wallnussgrosse Knoten brach

spontan auf; es blieb eine Fistel zurück, durch welche die Sonde auf rauhen Knochen kommt. Das Gelenk war ganz frei. Die vorgeschlagene Resektion des Olecranon wird verweigert. 3 Jahre nach Beginn der Erkrankung diffuse Schwellung und Druckempfindlichkeit mit totaler Funktionsstörung. Die jetzt vorgenommene Resektion ergab eine primäre fungös-eitrige Ostitis Olecrani und Perforation nach aussen und innen. — Während im obigen Falle die grund- und schmerzlose Entwicklung eines Herdes im Olecranon infolge Perforation ins Gelenk und nach aussen wesentliche Funktionsstörungen hervorruft, sehen wir in folgendem Falle einen tuberculösen Prozess im Olecranon, der nur sehr schwache Symptome zeigte, erst nach einem Trauma stark progressiv werden, so dass sich infolgedessen ein sehr reichhaltiger Symptomenkomplex entwickelt:

Fall 2. Henry Py., 18 J. alt. War früher gesund, fühlte im Herbst 1885 eine gewisse Steifigkeit seines linken Armes, der aktiv nicht völlig gestreckt werden konnte. Bei Druck auf die Gelenkgegend war nur wenig Schmerz in der Gegend des Olecranon vorhanden. Am 16. Januar 1886 traf eine zuschlagende Tür den Patienten auf den linken Ellenbogen. Keine äussere Wunde. Sofort heftiger Schmerz, über dem Olecranon entwickelt sich ein grosser Abscess, das Gelenk schwillt an und die Funktionen werden allseitig aufgehoben. Die vorgenommene Resektion ergab eine käsige Ostitis des Olecranon mit Perforation ins Gelenk. — Ein langsames Auftreten der einzelnen Symptome bei der Ent-

wicklung eines Herdes im Olecranon und einen insensiblen Uebergang ins Gelenk treffen wir im folgenden Fall von Kummer an:

Fall 3. Friedrich Jutzi, 20 J. alt. Herd im Olecranon. Grundlos entstanden ohne Funktionsstörung, bloss mit einer auf Druck empfindlichen Stelle. Nach 2—3 Monaten stellen sich allmählich Schmerzen im Ellenbogen ein, welche die Bewegungen hinderten; ebenso entstand langsam eine Schwellung des Gelenks. Hinter dem Olecranon wurde ein Abscess entleert. Die 1 Jahr nach Beginn der Krankheit vorgenommene Resektion ergab eine Ostitis olecrani mit Perforation ins Gelenk.

Fall 1 und 3 zeigen uns sehr deutlich, wie langsam ein Herd im Olecranon sich entwickeln kann, ohne wesentliche Symptome hervorzurufen, bis er endlich durch den infolge Perforation ins Gelenk oder nach aussen sich rasch entwickelnden Symptomenkomplex den Patienten zwingt, den Arzt aufzusuchen.

Das bei der Vorderarmtuberculose verhältnismässig stark ausgeprägte Symptomenbild trägt nun dazu bei, dass wir bei der Stellung einer Diagnose meist keinen grossen Schwierigkeiten begegnen. Dass das langsame Auftreten der der Ostitis folgenden Abscesse, sowie die hartnäckigen Fistelbildungen, der charakteristische tuberculöse Eiter, die Schwellung der nächsten Lymphdrüsengruppen, schliesslich der Umstand, dass oft tuberculöse Herde in anderen Organen nachgewiesen werden können uns die Diagnose erleichtern, ist schon im Kapitel über Allgemeine Knochentuberculose erwähnt worden. Charak-

teristisch für die Vorderarmtuberculose ist die bei der objektiven Untersuchung vor allem auffallende spindelförmige Auftreibung der Weichteile des Vorderarms, die sich bei der Palpation als Folge einer der entsprechend spindelförmigen Knochenverdickung erweist. Im Röntgenbild erleichtert uns die im Verhältnis zum Knochenschwund geringe Knochenneubildung, das öftere Fehlen jeglicher Sklerose, die Atrophie des Knochens, sowie die charakteristische Lokalisation und Ausbreitung, die Diagnose. Auch tritt uns hier die Spina ventosa, die keulen- oder spindelförmige periostale Auftreibung des Knochens, oft in sehr charakteristischer Weise entgegen. In allen unseren 17 Fällen ist die Diagnose auf Grund der oben geschilderten typischen Anschwellung, Fistelbildung, vor allem aber auf Grund des Röntgenbefundes gestellt worden (siehe Figur 1—9 und die Krankengeschichten). Um in einigen zweifelhaften Fällen einen sicheren Aufschluss erhalten zu können, ist der Nachweis von Tuberkelbazillen im Eiter mit Hilfe der Verimpfungsmethode, wie er bei unserem Fall 15 erbracht wurde, manchmal von grossem Nutzen, da, wie wir wissen, von einer rechtzeitigen Diagnose und der entsprechenden Behandlungsmethode die Prognose wesentlich abhängt. Dieselbe muss speziell bei der Vorderarmtuberculose im Allgemeinen als eine günstige hingestellt werden. Dank der am distalen Ende des Vorderarms meist entfernten Lokalisation des Herdes vom benachbarten Gelenk, sowie dank dem Umstande, dass das Olecranon infolge der günstigen Lage der Kapselinsertion (König) in Bezug auf den intraartikulären Durchbruch im Vergleich zu den Femurepiphysen verhältnismässig günstig dasteht, kommt es bei der Vorderarmtuberculose

relativ häufig zur Perforation nach aussen, während das Gelenk gesund bleibt, welcher Umstand die Prognose viel günstiger gestaltet. Unter unseren 17 Fällen von tuberculöser Herderkrankung des Vorderarms konnte in 8 Fällen eine Perforation nachgewiesen werden (Fall 1, 2, 6, 8, 9, 11, 12 und 17), worunter es sich nur in 3 Fällen (Fall 8, 11 und 12) um einen intraartikulären Durchbruch handelte. Der Umstand, dass bei der Vorderarmtuberculose die Symptome meist rasch aufzutreten pflegen, wo die Ausbreitung des Prozesses im Knochen noch keine grossen Dimensionen erreicht hat, so dass kleinere operative Eingriffe, wie Aufmeisselung des Knochens und Ausschabung des Herdes, noch ausgeführt werden können, lässt die Prognose ebenfalls recht günstig erscheinen. Schliesslich kann auch das Röntgenbild uns manchmal einen Herd im Knochen, der subjektiv und objektiv nur geringe Symptome zeigt, verraten und uns dadurch zu einem frühzeitigen operativen Eingriff zwingen, was die Prognose wiederum viel günstiger gestaltet, als wenn eine schon längere Zeit bestandene, ausgedehnte, womöglich schon perforierte tuberculöse Erkrankung der Operation unterzogen wird.

Unter unseren 17 Fällen ist in 6 Fällen (Fall 4, 5, 9, 10, 14 und 17) durch Aufmeisselung des Knochens und Ausschaben der tuberculösen Herde, in einem Falle (Fall 2) durch die Röntgenbestrahlung, in einem Falle (Fall 1) durch Resektion des distalen Radiusendes und endlich in einem Falle (Fall 11) durch Resektion des Ellenbogengelenks Heilung erzielt worden. Zwei Patienten (Fall 7 und 8) befinden sich noch in der Klinik, wobei Fall 7 auf dem Wege der Heilung sich befindet, während

bei Fall 8. der mit multipler Tuberculose behaftet und erst vor Kurzem operiert worden ist, der Heilungsverlauf nicht mit Bestimmtheit vorausgesagt werden kann. Zwei Patienten (Fall 3 und 12), bei denen es sich gerade um Perforation ins Handgelenk und daraus resultierende Handgelenkstuberculose handelte, mussten ungeheilt, wohl auf ihren eigenen Wunsch, aus der Behandlung entlassen werden. Drei Patienten (Fall 6, 15 und 16) mussten vorzeitig aus der Behandlung entlassen werden; jedoch liess der gute Heilungsverlauf eine günstige Prognose zu. Schliessen wir den einen Fall (13), wo infolge Fehlens der Krankengeschichte der Ausgang der Erkrankung nicht zu ermitteln war, aus, so erhalten wir unter 16 Fällen in 9 Fällen = 56,2 % eine erzielte Heilung, in 4 Fällen = 25,0 % eine bevorstehende Heilung, in 6,3 % eine noch unbestimmte Prognose, und nur in 12,5 % war keine Heilung eingetreten. Wird der eine Patient (Fall 7), der sich noch in der Klinik befindet, ebenfalls geheilt aus der Behandlung entlassen, was voraussichtlich zu erwarten ist, und werden die 3 vorzeitig entlassenen Patienten (Fall 6, 15, 16) bei einer entsprechenden Nachbehandlung auch noch geheilt werden, so bekommen wir eine äusserst günstige Prognose der Vorderarmtubercululose, die sich in 81,2 % Heilung ausdrücken lässt. Die übrigen 18,8 % dürfen jedoch noch nicht zu den aussichtslosen Fällen gerechnet werden, denn die Patientin in Fall 8, die mit schwerer multipler Tuberculose behaftet ist und bei der eine Ausschabung des tuberculösen Herdes im Olecranon vorgenommen wurde, kann wohl an der multiplen Tuberculose zu Grunde gehen, es kann aber auf der anderen Seite eine Besserung ihres

Zustandes und hiermit auch eine Heilung der Wunde am Vorderarm eintreten. Die zwei Fälle, wo infolge Perforation ins Gelenk eine Handgelenkstuberculose hinzugetreten war, bieten auch noch keine infauste Prognose, da durch zweckmässige, wenn auch lang andauernde Behandlung immer noch Heilung, oder wenigstens Besserung des Zustandes erzielt werden kann. Letaler Ausgang infolge Vorderarmtuberculose kommt wohl kaum vor. Bei schweren Fällen von multipler Tuberculose, wo zugleich auch Vorderarmtuberculose besteht, ist der letale Ausgang die Regel. Erwähnt seien schliesslich die durch die Vorderarmtuberculose hervorgerufenen Deformitäten des Gliedes, die sich als Versteifung der Gelenke, Contrakturen und Abnormitäten im Längenwachstum, hauptsächlich bei hinzugetretenen schweren Formen von Gelenktuberculose, kundgeben.

Die ausserordentlich günstigen Resultate, die vor allem die operative Behandlung bei der Vorderarmtuberculose aufzuweisen hat, verdanken wir den ausgezeichneten Operationsmethoden, welche heutzutage uns zur Verfügung stehen. Im Allgemeinen richtet sich die Therapie der Vorderarmtuberculose nach dem Sitz und der Ausbreitung des Prozesses im Knochen. Bei leichteren Formen der Knochentuberculose, zu denen wir vor allem K ö n i g s „trockene, granulierende, zur bindegewebigen Ausheilung neigende Form“ zählen und die nur eine schwache Neigung zur weiteren Ausbreitung aufweisen, können unter Umständen durch eine konservative Behandlung, wie es in unserem Falle 2 durchgeführt wurde, gute Erfolge erzielt werden. Während jedoch bei solchen leichteren

Formen trotzdem ein operativer Eingriff infolge der ausserordentlich günstigen Prognose, die durch ihn erzielt wird, bevorzugt werden muss, ist bei Fällen, wo eine sekundäre Gelenkaffektion hinzugetreten ist, die konservative Behandlung oft sehr am Platze.

Die Resultate einer operativen Behandlung sind um so günstiger, je frühzeitiger dieselbe vorgenommen wird. Die Operation ist je nach der Ausdehnung, welche der Prozess erreicht hat, eine verschiedene, und zwar:

a. Auslöffelung alles Erkrankten nach eventueller Aufmeisselung des gesunden Knochens oder der Totenlade und protrahierte Anwendung der Jodoformtamponade.

b. Necrotomie bei Anwesenheit grosser Sequester.

c. Resektion der Knochenenden.

d. Amputation des Vorderarms.

Während die Auslöffelung bei circumskripten Herden, die Resektion beim Durchbruch derselben ins Gelenk oder bei sekundärer tuberculöser Zerstörung der Gelenkenden der Vorderarmknochen vorgenommen wird, entschliessen wir uns zur Amputation des Gliedes erst, wenn der Prozess schon so weit um sich gegriffen hat, dass eine Heilung bezw. Wiederherstellung der Funktion nicht mehr zu erhoffen oder das Leben direkt gefährdet ist.

Fast in allen unseren Fällen handelt es sich um mehr oder weniger circumskripte Herde, deren verhältnismässig geringe Ausbreitung die Indikation zur Auslöffelung alles Erkrankten mittels scharfen Löffels als berechtigt erscheinen liess. Am Olecranon wird die Auslöffelung in der Weise vorgenommen, dass nach vorhergeführtem

Schnitt über der Höhe desselben, Spaltung und Abpräparieren des Periosts und eventueller Aufmeisselung des Knochens das tuberculöse Granulationsgewebe mit samt den Sequestern weit bis auf den gesunden Knochen mit einem scharfen Löffel ausgekratzt wird, wonach nach gründlicher Reinigung der Wunde mit Jodoformäther, nach Excision der Fisteln und mit oder ohne Tamponierung der Wunde der Operationsschnitt durch einige Situationsnähte geschlossen und Schienenverband in geringer Beugestellung angelegt wird. Dieselbe Technik führen wir auch bei Herden durch, die an anderen Stellen der Vorderarmknochen lokalisiert sind, bloss dass dementsprechend auch die Schnittführung sich nach dem Sitz des Herdes richtet. Die Auslöffelung der tuberculösen Herde ist unter unseren 17 Fällen, — in einem Fall (13) fehlte leider der Operationsbefund — in 11 Fällen meist mit ausgezeichnetem Erfolg durchgeführt worden. Fast überall kam es zum verhältnismässig raschen Schluss der Wunde ohne Fistelbildung. In zwei Fällen (Fall 6 u. 16) blieb noch längere Zeit eine Fistel bestehen.

Die Resektion bei der Vorderarmtuberculose kommt in den Fällen in Betracht, wo es sich um sekundäre Zerstörung der Gelenkenden vom Gelenk aus, oder um Perforation tuberculöser Herde in die Gelenkhöhle und Zerstörung des Gelenkknorpels handelt. Bei der primären Tuberculose der Vorderarmknochen, wo dank der günstigen Lokalisation der tuberculösen Herde im Knochen und dank der uns gegebenen Möglichkeit für die Vornahme einer frühzeitigen Operation es verhältnismässig selten zur

sekundären Gelenkaffektion kommt, wird demnach auch in seltenen Fällen nur eine Indikation zur Resektion gestellt werden müssen. Die Operation wird sowohl am Hand- wie am Ellenbogengelenk meist nach der von v. Langenbeck eingeführten und von ihm selbst beschriebenen Technik ausgeführt. Unter unseren 17 Fällen ist in 2 Fällen (Fall 4 und 11) infolge sekundärer Zerstörung der Gelenkenden, im anderen Fall 11 infolge Perforation ins Gelenk eine Ellenbogengelenksresektion vorgenommen worden, während in einem dritten Fall 1 die Resektion des distalen Radiusendes ausgeführt wurde. Bei allen übrigen Fällen genügte die alleinige Auslöffelung bis auf den gesunden Knochen.

Was die Amputation anbetrifft, die bei der Vorderarmtuberculose nur in Ausnahmefällen vorgenommen wird und unter unseren Fällen garnicht vorkam, so entschliessen wir uns dazu, wie schon oben von mir erwähnt wurde, erst, wenn der Prozess schon so weit um sich gegriffen hat, dass eine Wiederherstellung der Funktion nicht mehr zu erhoffen oder das Leben direkt gefährdet ist. Die Amputation ist in erster Linie dort angezeigt, wo der Prozess selbst oder aber eine manchmal jahrelang andauernde konservative Behandlung das Leben des Patienten, der vielleicht sowieso durch ein langes Krankenlager stark geschwächt ist, gefährden kann. Jedoch wird die Amputation auch in den Fällen unter Umständen ausgeführt, wo der durch Gelenkversteifung völlig unbrauchbar gewordene Arm die Arbeitsverrichtung erschwert oder gar unmöglich macht. Je nach dem Sitz

der Vorderarmtuberculose beschränkt sich die Amputation entweder auf den Vorderarm, oder sie muss weiter oben am humerus vorgenommen werden. Die Amputatio antibrachii wird bei Handgelenktuberculose mit weitgehender Zerstörung der Gelenkenden, die Amputatio brachii bei Ellenbogengelenktuberculosen mit ausgedehnter Caries der Gelenkenden, oder bei sehr vorgeschrittenen Fällen von Schafttuberculose, sowie unter Umständen in den Fällen, wo, wie schon oben erwähnt wurde, eine völlige Gebrauchsunfähigkeit des Ellenbogengelenkes eingetreten ist, ausgeführt.

Um noch zum Schluss der konservativen Behandlung der Vorderarmtuberculose zu gedenken, sei hier die Tatsache hervorgehoben, dass gegenüber den ausgezeichneten Erfolgen, die die operative Behandlung zu verzeichnen hat, die Erfolge der konservativen Therapie im Allgemeinen recht unsichere zu sein scheinen. Hierbei sei bemerkt, dass damit nur die Erfolge der konservativen Behandlung der primären Vorderarmtuberculose gemeint sind. Bei Gelenkstuberculose gehen die Ansichten der Chirurgen in dem Punkte noch sehr auseinander: während die einen die konservative Behandlung der Resektion vorziehen, sind andere wiederum eifrige Anhänger der letzteren. Nur in einem einzigen unserer 17 Fälle, in Fall 2, wo es sich um primäre Knochentuberculose handelte, die sich durch eine leichte Form auszeichnete, ist die konservative Behandlung mit Erfolg versucht worden. Es handelte sich hier um einen Herd im distalen Radiusende, der nach monatlanger Röntgentherapie sich allmählich zurückbildete,

wobei das Röntgenbild schon nach einem Monat nach dem Beginn der Behandlung eine deutliche Zunahme der Sklerose in der Umgebung des Herdes, sowie ein Geringerwerden der periostalen Auftreibung aufweisen konnte. Klinisch liess sich nach mehreren Monaten bis auf eine ganz geringe Verdickung des distalen Radiusendes nichts mehr nachweisen. Im Gegensatz zu diesen Erfolgen sehen wir bei derselben Patientin ein völliges Versagen der Röntgentherapie bei der Unterschenkeltuberculose. Ebenso unsicher, wie die Röntgentherapie, ist die Koch'sche Tuberculinbehandlung, sowie die anderen in neuer Zeit empfohlenen spezifischen Mittel gegen die Tuberculose, unter denen das Marmorek'sche Antituberculoseserum vielfach angewandt wurde.

Zur Verhütung einer sekundären, vom Gelenk ausgehenden tuberculösen Infektion der Vorderarmknochen ist die konservative Behandlung oft von grossem Nutzen. Die Einspritzung medikamentöser Stoffe, unter denen die von Mosetig-Moorhof eingeführte Jodoformglyzerininjektion sich ausserordentlich gut bewährt hat, in die erkrankten Gelenke und in deren Umgebung kann die Gelenkstuberculose zur Ausheilung bringen und somit eine Knocheninfektion verhüten. In neuerer Zeit ist zu den konservativen Methoden noch eine hinzugekommen, nämlich die Bier'sche Stauung, über deren Erfolg aber die Meinungen noch allzu sehr auseinandergehen.

Dass ausser der Lokalbehandlung der Vorderarmtuberculose auch die Allgemeinbehandlung nicht vergessen werden darf, ist schon im Kapitel über Allgemeine Knochen-

tuberculose hervorgehoben worden und braucht hier deshalb nicht näher erörtert zu werden.

Fassen wir nochmals die Resultate unserer Betrachtungen, die wir auf dem Gebiete der Vorderarmtuberculose auf Grund unserer 17 Fälle und der 10 aus der Literatur angeführten Fälle angestellt haben, kurz zusammen, so kommen wir zu folgendem Ergebnis: Die Vorderarmtuberculose tritt nach Alfer in 5,2%, nach Schmalfuss in 2,1% aller Fälle von Knochentuberculose auf, wobei nach dem letztgenannten Autor die Ulna in 1,4%, der Radius in 0,7% von der Erkrankung befallen wird. Während am proximalen Ende fast ausschliesslich das Olecranon bevorzugt wird, erkrankt am distalen Ende des Vorderarms der Radius viel häufiger als die Ulna. Bei der Schafttuberculose der Vorderarmknochen steht die Ulna an erster Stelle. Am Olecranon lokalisieren sich die Herde meist dicht unter dem Gelenkknorpel und ist oft gleichzeitig eine primäre Herderkrankung des distalen Humerusendes nachzuweisen, welcher Umstand auf eine Embolie in die Knochenäste der arteria profunda brachii zurückgeführt werden muss. Am distalen Ende entwickeln sich die tuberculösen Herde meist viel weiter vom Gelenkende, was im Gegensatz zum Olecranon eine viel seltenere Perforation in die Gelenkhöhle zur Folge hat. Charakteristisch für die Vorderarmtuberculose ist die bei der Osteomyelitis tuberculosa auftretende Spina ventosa, die sich in ihrem pathalogisch-anatomischen Bilde von der spina ventosa, der kurzen Röhrenknochen in nichts unterscheidet. Die hierbei durch periostale Auf-

treibung oft bedingte spindelförmige Schwellung des Vorderarms stellt ein für die Vorderarmtuberculose charakteristisches Symptom dar. Ebenso sind die spindelförmigen Auftreibungen des Hand- oder Ellenbogengelenks neben der Gelenktuberculose auch für die Vorderarmtuberculose typisch. Im Röntgenbild fallen uns bei der Diaphysentuberculose die keulen- und spindelförmigen periostalen Auftreibungen der Knochen auf. Die im Vergleich zum Knochenschwund ganz unwesentliche Knochenneubildung, sowie die ausgesprochene Atrophie der umgebenden Knochenpartien erleichtert uns die Differentialdiagnose. Die Prognose der Vorderarmtuberculose muss im Allgemeinen als eine günstige dahingestellt werden, insofern die Herde, die relativ selten ins Gelenk perforieren, der Operation ausserordentlich leicht zugänglich sind und auch leicht mit dem scharfen Löffel bis auf den gesunden Knochen ausgekratzt werden können. Die Resektion der Knochenenden kommt selten in Betracht. Die Amputation wird nur in Ausnahmefällen ausgeführt. Die Resultate der operativen Behandlung sind im Vergleich mit denen der konservativen Therapie ausserordentlich günstige. Die Allgemeinbehandlung ist, wie überhaupt bei allen Fällen von Knochen- und Gelenktuberculose, auch bei der Vorderarmtuberculose unentbehrlich.

Literatur.

1. Alfer: Häufigkeit der Knochen- u. Gelenktuberculose in Beziehung auf Alter, Geschlecht, Stand und Erblichkeit. (Brun's Beiträge z. kl. Chir. Bd. 8. 1891.)
2. Bergkammer: Virchow's Archiv Bd. 102.
3. Billroth-Menzel: Ueber die Häufigkeit der Knochenkaries in den verschiedenen Knochen. (Archiv f. kl. Chir. Bd. 12. 1871.)
4. Billroth-Pitha: Lehrbuch der Chirurgie Bd. III.
5. v. Bruns: Siehe Küttner.
6. Charitonoff: Schafttuberculose der langen Röhrenknochen. (Inaug.-Diss. Berlin. 1909.)
7. Cohnheim u. Fränkel: Experimentelle Untersuchungen über die Uebertragbarkeit auf Tiere. (Virchow's Archiv Bd. 45.)
8. Cöster: Ein Beitrag zur Lehre von der Tuberculose des Handgelenks. (Inaug.-Diss. Marburg. 1897).
9. Fahrenbach: Ueber modifizierte Resektion bei Tuberculose des Handgelenks. (Deutsche Zeitschr. f. Chir. Bd. 25. 1887.)
10. v. Friedlaender: Die tuberculöse Osteomyelitis der Diaphysen langer Röhrenknochen. (Deutsche Zeitschr. f. Chir. Bd. 73. 1904.)
11. Friedrich: Experimentelle Beiträge zur Kenntnis der chirurgischen Tuberculose. (Deutsche Zeitschr. f. Chir. Bd. 53. 1899.)
12. Gegenbaur: Lehrbuch der Anatomie des Menschen.

13. Graser: Diagnose chronischer Eiterungen. (Deutsche med. Wochenschr. 1904 Nr. 48.)
14. Grawitz: Eintrittspforten und Lokalisation der Tuberkelbazillen beim Menschen. (Deutsche medizin. Wochenschr. 1901 Nr. 41.)
15. Hoffa: Lehrbuch der orthopädischen Chirurgie. Stuttgart 1891.
16. Honsell: Ueber Trauma u. Gelenktuberculose. (Beitrag z. kl. Chir. Bd. 28.)
17. Jaffé: Ueber Knochentuberculose. (Deutsche Zeitschr. f. Chir. Bd. 18. 1883.)
18. Koch: Mitteilungen aus dem Kaiserl. Gesundh.-Amt Bd. II S. 26.
19. Kocher: Zur Prophylaxe der fungösen Gelenkentzündung. (Volkm. Vortrag 102.)
20. König: Die Tuberculose der Knochen und Gelenke. Berlin 1884.
21. König: Die spez. Tuberculose der Knochen und Gelenke. I. Kniegelenk. Berlin 1896.
22. Köhler: Die normale und path. Anatomie des Hüftgelenks und Oberschenkels. (Arch. und Atlas der norm. u. path. Anatomie in typ. Röntgenbild. Bd. 12.)
23. Kosima: Verlauf und Ausgang der tuberculösen Erkrankungen des Ellenbogens. (Deutsche Zeitschr. f. Chir. Bd. 35. 1893.)
24. Krause: Die Tuberculose der Knochen und Gelenke. (Deutsche Chirurgie. Stuttgart 1899.)
25. Küttner: Ueber Osteomyelitis caseosa des Schafts langer Röhrenknochen. (Beitr. z. kl. Chir. Bd. 24. 1899.)
26. Kummer: Erkrankungen des Ellenbogengelenks (Deutsche Zeitschr. f. Chir. Bd. 27. 1888.)

27. Lannelongue u. Achard: Traumatisme et Tuberculose. (Revue de la Tuberculose I. VII. 1899.) — Sur le Traumatisme et la Tuberculose. (Gaz. des hôp. No. 54. 1899.)
28. Lexer: Lehrbuch der allgemeinen Chirurgie. Stuttgart 1908.
29. Lexer: Weitere Untersuchungen über Knochenarterien und ihre Bedeutung für krankhafte Vorgänge. (Arch. z. kl. Chir. Bd. 73. 1904.) Untersuchungen über Knochenarterien. (Berlin 1904.)
30. Lexer: Die Verwendung der freien Knochenplastik. (Chir. Kongr.-Verhandl. 1908.)
31. v. Mangold: Uebertragung ungestielter Periostknochenlappen. (Chirurg. Kongr.-Verhandl. 1904. II S. 363.)
32. Marschand: Der Prozess der Wundheilung. (Deutsche Chir. 1901, mit Lit.)
33. Meinel: Ueber Knochentuberkeln. (Viertelj. f. pract. Heilkunde. Prag 1852.)
34. v. Mosetig-Moorhof: Die Jodoformknochenplombe (Zentralblatt f. Chir. 1903, S. 433.)
35. Müller: Ueber multiple Knochen- und Gelenktuberculose. (Inaug.-Diss. Erlangen 1898.)
36. Müller: Experimentelle Erzeugung typischer Knochentuberculose. (Zentralblatt f. Chir. 1886 Nr. 14.) Experimentelle Untersuchungen über die Entstehung der tub. Knochenherde. (Deutsche Zeitschr. f. Chir. Bd. 25.)
37. Ollier: Siehe Marschand.
38. Oschmann: Operative Behandlung der Ellenbogentuberculose. (Arch. f. kl. Chir. Bd. 60. 1900.)

39. Rauber: Lehrbuch der Anatomie des Menschen.
40. Reichel: Ueber Tuberculose der Diaphysen langer Röhrenknochen. (Arch. z. kl. Chir. Bd. 43. 1892.)
41. Rumpel: Ueber Geschwülste und entzündliche Erkrankungen der Knochen im Röntgenbild. (Archiv u. Atlas der norm. u. path. Anatomie in typischen Röntgenbildern. Ergänzungsband 16.)
42. Scheimpflug: Die exspektative und initiative Behandlung der chir. Tuberculose. (Archiv f. Kinderheilkunde 1893 Bd. 15.)
43. Schiftan: Ueber die Tuberculose der Diaphysen langer Röhrenknochen. (Inaug.-Diss. Berlin 1893.)
44. Schmalfuss: Statistik der chir. Tuberculose. (Arch. z. kl. Chir. Bd. 35. 1887.)
45. Schüller: Exp. Unters. über die Entstehung der scrph. u. tub. Gelenkleiden. (Stuttgart 1880.)
46. v. Volkmann: Beitr. zur Statistik d. chir. Tuberculose. (Arch. z. kl. Chir. Bd. 3.) — Chir. Erfahrungen über Tuberculose. (Zentralbl. 1855 Nr. 24.)
47. Voss: Klin. statist. Beitrag zur Frage der traumat. Knochen- und Gelenktuberculose. (Inaug.-Diss. Rostock 1904.)
48. Watson-Cheyne: Tuberculous disease of bones and joints. London 1895. S. 112.)
49. Weigert: Virchow's Archiv Bd. 104.
50. Wiener: Beitrag zur Statistik tuberculöser Knochen- u. Gelenkleiden nach Trauma. (Inaug.-Diss. Breslau 1897.)

Lebenslauf.

Geboren am 9. Dezember 1887 als Sohn des Kaufmanns Victor Ackermann zu St. Petersburg, absolvierte ich im Frühjahr 1906 das dortige humanistische Gymnasium zu St. Annen. Im Oktober 1906 liess ich mich an der Universität Leipzig an der Medizinischen Fakultät immatrikulieren, woselbst ich im März 1909 mein Physikum bestand. Die nächsten beiden Semester (S.-S. 1909 u. W.-S. 1909/10) studierte ich in Jena. Seit dem S.-S. 1910 war ich an der Freiburger Universität immatrikuliert, woselbst ich auch bis zu meinem Examen rigorosum verblieb. Am 24. November 1911 wurde ich promoviert.

Zum Schluss ist es mir eine angenehme Pflicht, Herrn Geheimrat Kraske für die Ueberweisung der Arbeit, sowie für die Ueberlassung der Krankengeschichten und der Röntgenaufnahmen, und Herrn Professor Oberst, I. Assistenzarzt der Chirurg. Klinik, für das mir bei der Abfassung meiner Arbeit stets erwiesene Entgegenkommen und für die freundliche Unterstützung meinen ergebensten Dank auszusprechen.